FACULTÉ DE MÉDECINE DE PARIS

Année 1894 — THÈSE — N°

POUR LE

DOCTORAT EN MÉDECINE

Présentée et soutenue le mercredi 12 décembre 1894, à 1 heure.

Par VICTOR MARÇAIS

Né à Valennes (Sarthe), le 14 novembre 1860.
Interne provisoire des hôpitaux de Paris
Médaille de bronze de l'Assistance publique.

CONTRIBUTION A L'ÉTUDE

DES

LIPOMES DIFFUS DU COU & DE LA NUQUE

Président : M. TILLAUX, *professeur*.
Juges : MM. POTAIN, *professeur*.
LEJARS, NETTER, } *agrégés*.

PARIS
G. STEINHEIL, ÉDITEUR
2, RUE CASIMIR-DELAVIGNE, 2

1894

FACULTÉ DE MÉDECINE DE PARIS

Année 1894 — THÈSE — N°

POUR LE

DOCTORAT EN MÉDECINE

Présentée et soutenue le mercredi 12 décembre 1894, à 1 heure.

Par VICTOR MARÇAIS

Né à Valennes (Sarthe), le 14 novembre 1860.
Interne provisoire des hôpitaux de Paris
Médaille de bronze de l'Assistance publique.

CONTRIBUTION A L'ÉTUDE

DES

LIPOMES DIFFUS DU COU & DE LA NUQUE

Président : M. TILLAUX, *professeur*.
Juges : MM. POTAIN, *professeur*.
LEJARS, NETTER, } *agrégés*.

PARIS
G. STEINHEIL, ÉDITEUR
2, RUE CASIMIR-DELAVIGNE, 2

1894

FACULTÉ DE MÉDECINE DE PARIS

Doyen..... M. BROUARDEL.
Professeurs..... MM.

Anatomie	FARABEUF.
Physiologie	Ch. RICHET.
Physique médicale	GARIEL.
Chimie organique et chimie minérale	GAUTIER.
Histoire naturelle médicale	BAILLON.
Pathologie et thérapeutique générales	BOUCHARD.
Pathologie médicale	DIEULAFOY. DEBOVE.
Pathologie chirurgicale	LANNELONGUE.
Anatomie pathologique	CORNIL.
Histologie	MATHIAS DUVAL
Opérations et appareils	TERRIER.
Pharmacologie	POUCHET.
Thérapeutique et matière médicale	LANDOUZY.
Hygiène	PROUST.
Médecine légale	BROUARDEL.
Histoire de la médecine et de la chirurgie	LABOULBÈNE.
Pathologie comparée et expérimentale	STRAUS.
Clinique médicale	SÉE (G.). POTAIN. JACCOUD. HAYEM.
Clinique des maladies des enfants	GRANCHER.
Clinique des maladies syphilitiques	FOURNIER.
Clinique de pathologie mentale et des maladies de l'encéphale	JOFFROY.
Clinique des maladies nerveuses	RAYMOND.
Clinique chirurgicale	DUPLAY. LE DENTU. TILLAUX. BERGER.
Clinique ophtalmologique	PANAS.
Clinique des voies urinaires	GUYON.
Clinique d'accouchements	TARNIER. PINARD.

Professeurs honoraires : MM. SAPPEY, PAJOT, REGNAULD et VERNEUIL

Agrégés en exercice

MM.	MM.	MM.	MM.
ALBARRAN.	DELBET.	MARFAN.	RETTERER.
ANDRÉ.	FAUCONNIER.	MARIE.	RICARD.
BALLET.	GAUCHER.	MAYGRIER.	ROGER.
BAR.	GILBERT.	MENETRIER.	SCHWARTZ.
BRISSAUD.	GLEY.	NÉLATON.	SEBILEAU.
BRUN.	HEIM.	NETTER.	TUFFIER.
CHANTEMESSE.	JALAGUIER.	POIRIER, Chef des travaux anatomiques.	VARNIER.
CHARRIN.	LEJARS.	QUÉNU.	VILLEJEAN.
CHAUFFARD.	LETULLE.		WEISS.
DÉJERINE.			

Secrétaire de la Faculté : M. PUPIN.

Par délibération en date du 9 décembre 1798, l'École a arrêté que les opinions émises dans les dissertations qui lui seront présentées doivent être considérées comme propres à leurs auteurs, et qu'elle n'entend leur donner aucune approbation ni improbation.

A MES PARENTS

A MES AMIS

A MES MAITRES DANS LES HOPITAUX

A MON PRÉSIDENT DE THÈSE

M. Le Professeur TILLAUX

MEMBRE DE L'ACADÉMIE DE MÉDECINE
OFFICIER DE LA LÉGION D'HONNEUR

CONTRIBUTION A L'ÉTUDE

DES

LIPOMES DIFFUS DU COU ET DE LA NUQUE

AVANT-PROPOS.

Arrivé au terme de nos études médicales, il nous reste à nous acquitter d'un devoir qui nous est d'autant plus cher qu'il s'agit de reconnaissance.

Comment quitter tous nos souvenirs de travail, comment entrer dans la pratique médicale, sans nous arrêter un moment sur le seuil de notre nouvelle vie pour nous retourner en arrière, jeter sur ce passé un regard de regret et dire à ceux qui nous ont guidé combien nous avons goûté leurs conseils et combien nous leur serons toujours attaché.

Un grand souvenir plane au-dessus de tous les autres : c'est celui de M. le Dr Quinquaud, Professeur agrégé, Membre de l'Académie de médecine, médecin de l'hôpital St-Louis. Il fut pour nous un maître dans toute l'acception du terme ; il nous fit participer à ses travaux dans la mesure la plus large possible en sachant se rendre un compte exact de l'étendue de nos moyens. D'abord externe, puis

interne provisoire, nous aimions chez lui à rester des heures qui nous paraissaient courtes, étudiant avec conscience pour tâcher de satisfaire notre savant maître. La mort l'a ravi à la science, à ses malades et à ses élèves; mais tous ceux qui l'ont connu ne l'oubliront jamais.

Après ce maître vénéré, c'est M. le Dr Lejars, Professeur agrégé de la Faculté, Chirurgien des hôpitaux, que nous venons remercier. Ayant déjà acquis, dans le cours de nos études, une certaine pratique de la médecine, nous tenions à finir notre vie d'étudiant en passant une année entièrement consacrée à compléter nos connaissances chirurgicales. M. Lejars chargé du cours et du service de Clinique chirurgicale à l'hôpital de la Pitié, a été pour nous le guide qui nous a conduit parmi toutes les difficultés échelonnées sur notre route ; grâce à la quantité de malades passés devant nous, au nombre des opérations les plus diverses que nous avons vu pratiquer, aux leçons magistrales que toute l'année nous avons suivies, aux examens détaillés que tous les jours nous faisions nous-même, nous espérons pouvoir, une fois livré à notre propre initiative, atteindre le but de notre profession : Etre utile à tous ceux que nous approchons. Et arrivant à ce résultat, nous serons heureux de dire à celui qui nous aura fait ce que nous sommes : « Quand je soigne mes malades, c'est véritablement vous qui les guérissez ; merci, mon cher maître, au nom de tous. »

Deux noms doivent encore être placés à la première page de notre thèse : ce sont ceux de M. le Dr Letulle, Professeur agrégé à la Faculté et de M. le Dr Sevestre, médecins des hôpitaux. Nous voulons les réunir dans un

même souvenir, car tous les deux, s'ils furent nos maîtres, voulurent bien aussi nous honorer de leur amitié. Toujours nous les avons trouvés prêts à nous prodiguer d'utiles avis ; toujours, à côté de leur caractère scientifique, nous avons pu apprécier leurs conseils éclairés ; chez tous les deux, nous avons passé une heureuse année d'externat ; ce furent aussi deux bonnes années de travail. A l'hôpital St-Antoine, M. le Dr Letulle nous a montré comment la science peut s'unir à la pratique pour guérir. A l'hôpital Trousseau, M. le Dr Sevestre nous a appris que pour soigner les enfants, il faut les aimer et savoir n'être pas pour eux celui qu'ils craignent. A ces deux maîtres je serai toujours attaché par les liens d'une vive reconnaissance.

Enfin, nous ne saurions oublier non plus M. le Dr Humbert, Professeur agrégé, Chirurgien de l'hôpital Ricord, et M. le Dr Balzer, Médecin du même hôpital, qui, tous deux, nous ont reçu comme interne provisoire et, tous deux, nous ont initié à l'étude des maladies spéciales qu'un praticien doit connaître.

Nous remercions également M. le Dr Béclère dans le service duquel nous avons été interne provisoire à l'hôpital St-Louis. Depuis, nous l'avons déjà retrouvé nous suivant avec un intérêt qui ne se dément pas et cherchant toujours à nous montrer son dévouement. Nous aussi, nous lui resterons attaché et nous essaierons d'être digne de cette bienveillante sympathie.

M. le professeur Tillaux nous avait laissé suivre son service de l'Hôtel-Dieu, il y a déjà quelques années. Chez ce bon maître, aimé par ses élèves, adoré par ses mala-

des, respecté par tous les autres, nous avons pu nous initier aux progrès de la chirurgie moderne. Il a bien voulu, au terme de nos études, se souvenir de nous ; il a consenti à accepter la présidence de notre thèse ; nous en sommes heureux et fier, c'est pour nous une récompense qui nous paie largement de nos peines ; nous ne saurons jamais lui dire toute notre gratitude.

Nous aurions voulu fournir une étude beaucoup plus complète sur le sujet qu'a bien voulu nous confier notre maître actuel M. le Dr Lejars. En raison de circonstances aussi pénibles qu'imprévues, nous avons été obligé de terminer rapidement, ce qui explique les lacunes que l'on pourra trouver dans ce travail.

Au milieu de nos inquiétudes, nous avons été heureux de rencontrer MM. Octave Pasteau et Louis Guillemot, internes des hôpitaux, qui ont bien voulu nous seconder. Aussi, à tous deux, j'adresse mes plus sincères remerciements et l'expression de ma plus profonde reconnaissance.

INTRODUCTION

La graisse à l'état morbide se dépose de plusieurs façons au sein des tissus. C'est pourquoi, toute accumulation anormale de cellules adipeuses dans un point donné de l'organisme n'est pas un lipome. On peut voir, en effet, le tissu adipeux se substituer peu à peu aux autres tissus d'après certains processus inflammatoires ou trophiques, mais alors ce tissu participe aux oscillations générales de la nutrition, tandis que la tumeur appelée lipome jouit, jusqu'à un certain point, d'une vitalité tout à fait indépendant.

Le lipome peut être unique ; mais on peut aussi le trouver disséminé sur toutes les parties du corps ; il est alors multiple. Il peut présenter des formes très variées : de plus, tantôt il sera isolé, énucléable, tantôt il présentera une masse difficile à délimiter, envahissant toute une région en y apportant une véritable déformation, déterminant même une gênance dans les mouvements et pouvant être accompagné de douleurs. C'est cette dernière variété de lipomes qui va être le sujet de notre travail, nous proposant toutefois de limiter notre étude aux lipomes diffus du cou et de la nuque qui sont, pour ainsi dire, le siège de prédilection de ces sortes de tumeurs.

Après avoir fait rapidement l'historique du lipome en général, nous chercherons quelles sont les causes qui peuvent déterminer cette tumeur, quelles sont les théories

émises jusqu'à nos jours pour expliquer son développement, après quoi nous essaierons de faire le tableau clinique que ce genre de lipome peut offrir, tableau clinique décrit fort incomplètement même dans les ouvrages les plus récents ; et ainsi nous pourrons établir le diagnostic différentiel.

Grâce aux observations que nous a fournies notre maître, M. le Dr Lejars, nous avons pu, chez un des malades opérés dans le service d'un lipome diffus de la nuque, et avec le concours de notre ami, M. L. Guillemot, interne du service, étudier les lésions diverses que pouvaient entraîner ces sortes de tumeurs au niveau de la région correspondante et des organes qui y sont contenus.

Passant alors au diagnostic, que nous chercherons à établir d'après les symptômes cliniques que nous aurons étudiés, nous essaierons de faire ressortir quels sont les signes qui permettent d'établir un diagnostic différentiel avec les autres tumeurs de la même région. Malgré cela, il sera parfois nécessaire de s'armer du microscope pour connaître exactement quelle est la nature de la tumeur opérée : ce sera alors un diagnostic post-opératoire, dont la connaissance exacte aura une valeur réelle au point de vue de l'avenir du malade.

Certains auteurs ont nié complètement la récidive des lipomes : mais, dans la variété qui nous occupe, on ne sait jamais quelle est la limite réelle de cette affection. Aussi a-t-on publié certains cas récidivants que nous rapporterons.

Nous terminerons enfin cette monographie par quelques observations suivies de nos conclusions.

CHAPITRE PREMIER

Historique.

Les anciens auteurs ont certainement connu le lipome ; on le trouve sous des dénominations diverses qui s'appliquaient également à beaucoup d'autres tumeurs dont la classification était loin d'être établie. On le désignait soit sous le nom d'abcès phlegmatique, soit sous celui de sarcome ; on le confondait avec les tumeurs sous-cutanées auxquelles on donnait le nom de mélicèris, d'athérome, de stéatome.

Ingrassias (1) enleva une tumeur sur les épaules d'un malade ; cette tumeur était essentiellement composée de graisse et de chair, et il lui donna le nom de *natte* sans y insister d'une façon particulière. Et Morgagni (2), en rapportant ce fait, prétend que c'est un des premiers cas où la tumeur était essentiellement formée par de la graisse véritable.

C'est Littre (3) qui le premier, en 1709, propose le mot *lipome* à ces sortes de tumeurs. Mais ce mot ne fit pas fortune, et la plupart des auteurs de la même époque con-

(1) J.P.H. Ingrassias, *De tumoribus præter naturam*, t. 1, in-fol. Neapoli, 1553.

(2) Morgagni, *Epistol.*, 50, 22.

(3) Littre, membre de l'Académie royale des sciences : *Sur trois espèces de loupes (mélicèris, athérome, stéatome) et sur une quatrième établie*, Paris, 1709.

servent le nom de stéatome qu'on lui donnait autrefois. Ainsi, Ruysch signale une tumeur qui, d'après la description qu'il en donne, ressemble en tous points à celle de Littre, et cependant lui conserve le nom de stéatome.

Ces deux dénominations : *lipome* et *stéatome* ont été employées encore presque indifféremment jusque vers le milieu de notre siècle ; et l'on voit alors progressivement les auteurs faire fréquemment la remarque qu'il n'y a pas lieu de garder ces deux dénominations.

Louis et Delpech n'admettent point que l'on fasse deux classes séparées du lipome et du stéatome.

Marjolin (1) divise encore en deux espèces les tumeurs sous-cutanées, indolentes, mobiles et multiples, et susceptibles d'acquérir un volume considérable. Malgré cela, pour cet auteur, ce ne sont pas deux maladies distinctes, mais deux états différents de la même affection, car le stéatome serait dû à une dégénérescence du lipome.

Cruveilhier (2) chercha à substituer au mot lipome celui d'*adipome*. Il trouvait que cette expression était vicieuse et incomplète. «. Ce mot « *lipome* », disait-il, ne rappelle à l'esprit que l'idée de la graisse. Or, cette graisse peut se présenter sous des aspects et des formes extrêmement variés, tandis que « *adipome* » indiquerait au moins le tissu aux dépens duquel la tumeur se développe et auquel elle emprunte son propre caractère. »

Malgré les objections de Cruveilhier, le mot lipome est resté, et aujourd'hui il désigne une tumeur bien définie, grâce aux progrès continuels de l'anatomie pathologique,

(1) Marjolin, *Dict. en 30 vol.*, t. 18, page 200.
(2) Cruveilhier. *Anatomie pathologique.*

et M. Quénu (1), dans son article *des Tumeurs* du Traité de chirurgie de MM. Duplay et Reclus, nous offre, avec la plus grande netteté, une classification des tumeurs en général où nous trouvons le lipome considéré comme tumeur bénigne en raison de son évolution et des éléments qui participent à sa formation.

Depuis longtemps, on a cherché à expliquer la formation de ces tumeurs, à suivre leur évolution, et bien des théories ont été émises jusqu'à nos jours à ce sujet, théories que nous signalerons à la pathogénie.

Depuis longtemps également, on sait que le lipome est essentiellement composé de graisse, et sur ce sujet l'article le plus complet remonte à 1854 et est dû à M. le Professeur Verneuil (2).

Grâce à tous ces travaux, le lipome est donc une tumeur bien connue, bien limitée, caractérisée par une prolifération exagérée de graisse ; et c'est ce caractère qui a fait dire à M. Verneuil (3) que la nappe adipeuse plus ou moins épaisse et remplissant les creux sus-claviculaires, et à laquelle il a donné le nom de pseudo-lipome, n'était qu'une des variétés du lipome vrai. On voit donc, malgré ces caractères si nets, que le lipome peut encore présenter diverses variétés qui sont dues à la prédominance d'un des trois éléments qui prennent part à sa constitution, c'est-à-dire : *la cellule adipeuse, le faisceau conjonctif et l'élément vasculaire.*

De là, la formation de *fibro-lipomes* si c'est le stroma

(1) *Traité de chirurgie*, tome 1, page 337.
(2) Verneuil, *Soc. de biologie*, 1854.
(3) Verneuil, *Gaz. hebdom.*, 21 novembre 1879.

conjonctif qui l'emporte ; si, au contraire, il s'est produit un développement exagéré des capillaires, cette nouvelle transformation formera la variété *télangiectasique*. Enfin la prolifération exagérée du tissu adipeux formera le *lipome vrai*.

Et c'est cette dernière variété seulement que nous étudierons, nous contentant de signaler les diverses transformations que peuvent subir ces sortes de tumeurs.

D'après cet historique rapide, nous voyons que le lipome diffus est une affection encore peu connue et qu'elle semble en somme remonter à une date récente, car dans toutes nos recherches nous avons pu remarquer nous-même que l'histoire du lipome isolé, encapsulé, se confondait avec celle des tumeurs qui nous occupent.

Il faut alors s'adresser à la littérature étrangère pour avoir quelques renseignements à ce sujet.

Le temps ne nous permettant pas d'en faire une traduction complète, nous renvoyons aux articles des *Archives de Langenbeck,* année 1892 (dernier semestre) et décembre 1893, ainsi qu'à *Transactions of chirurgical society of London*, année 1890, p.289, dont nous n'avons donné qu'un court résumé à la fin de nos observations étrangères.

CHAPITRE II

Etiologie. Pathogénie.

Les lipomes sont des tumeurs que l'on rencontre fréquemment et à tous les âges, survenant plus souvent chez l'homme que chez la femme (1). Leur volume est tout à fait variable autant que leur nombre. Limitant notre étude aux lipomes diffus, il est difficile, même après ablation, d'avoir le poids total de la tumeur, l'énucléation devenant, dans ce cas, impossible en raison des infiltrations du tissu adipeux à travers les organes de la région correspondante. Quant au nombre on peut dire, d'une façon générale, que, dans les cas de lipome diffus du cou, on est en droit de supposer que cette région seule n'en est pas le siège exclusif; aussi, presque toujours, et en même temps, le tronc ou les membres en présentent également de plus ou moins volumineux (2). Mais, par ordre de fréquence, le lipome a pour siège de prédilection la nuque, puis le cou.

Ces considérations générales étant posées, cherchons à établir quelles sont les causes déterminantes de ces tumeurs. On a d'abord invoqué l'hérédité et Sénac (3).

(1) Voir la statistique de nos observations anglaises.

(2) Toutes nos observations le démontrent suffisamment.

(3) Sénac. *Lipome congénital*. th. de Paris. 84-85 cas de Murchinson. Lardier (de Rambervilliers). Voir obs. I sur l'hérédité du lipome *Revue méd. de l'Est*, année 1884, p. 273.

dans sa thèse inaugurale, rapporte une observation très concluante sous ce rapport. Mais ce fait est loin d'être constant et, dans maintes circonstances, on ne trouve pas trace d'hérédité.

La cause la plus invoquée est un choc ou un traumatisme ; depuis longtemps, les cliniciens avaient été à même d'observer la formation de lipomes juste au niveau d'une région traumatisée.

En 1778, Chopart (1), dont le mémoire fut couronné par l'Académie, disait dans son article : « Ainsi, les coups, les chutes, tout ce qui est capable d'atténuer la peau, de la relâcher au point qu'elle presse moins fortement la partie de membrane cellulaire qui se trouve dessous, d'affaiblir le ressort de ce tissu, produira la vraie loupe graisseuse ».

Marjolin (2) et Montfalcon (3) n'ont fait que répéter ce qu'avait dit Chopart et les auteurs du Compendium (4) disaient qu'on avait vu succéder à un frottement ou à une contusion des lipomes volumineux.

Nous trouvons la même idée exprimée par J. Paget et Ch. H. Moore dans leur article : « Tumors of system of surgery Holmes » (5).

Billroth (6), tout en n'admettant pas la contusion, admet l'influence des causes extérieures, pression ou frottement répétés comme le sont ceux des bretelles ou des bandages.

(1) *Prix de l'Académie de chirurgie,* Edit. 1778, t. X, page 154.
(2) *Dict.* 30 *vol.*, t. XVIII, page 200.
(3) *Dict.* 60 *vol.*, t. XXIX, page 94.
(4) *Compendium de chir. prat.*, t. 1, p. 604.
(5) Vol. 1, page 250.
(6) Billroth, *Path. chir.*, page 581.

Follin (1), sans rejeter complètement cette étiologie, ajoute cependant que cette relation de cause à effet a été faite sans preuves suffisantes.

Dans sa thèse inaugurale, R. Leclerc (2) a réuni plusieurs observations dont la cause des tumeurs remonte à une contusion, et il rapporte qu'en 1859 Duchaussoy a présenté à la société anatomique un lipome du bras consécutif à une contusion ; mais cette étiologie fut rejetée par la plus grande partie des membres de l'assemblée. Seul Cruveilhier se rangea à cet avis et rappela même la fréquence des lipomes des épaules des portefaix.

Et en 1888, A. Broca (3), à la Société anatomique, lit une observation de Reboul où le début de la tumeur a suivi une contusion.

Au reste, Virchow (4) considère les lipomes comme de nature irritative. Et cette irritation peut fort bien résulter d'une action traumatique.

Il est donc évident que les cliniciens ont noté depuis longtemps, et par des observations nombreuses et précises, l'influence des irritations en général et des traumatismes en particulier. Nous-même nous rapportons une observation où un lipome survint à la suite d'un violent traumatisme (5).

Malgré toutes les observations qui ont été rapportées pour défendre l'étiologie du lipome et l'attribuer au traumatisme, au choc ou à un frottement répété, il est cepen-

(1) Follin, *Traité de path. ext.*, t. 1, page 200.
(2) Le Clerc, Th. de Paris, juillet 1883.
(3) *Société anatomique*, Séance du 9 novembre 1888.
(4) Virchow, *Pathol. des tumeurs*, t. 1.
(5) Ozenne, *Journal de médecine de Paris*, 1889, p, 341. Voir obs. II.

dant des cas où l'on ne peut invoquer ces causes ; aussi existe-t-il de nombreuses théories pour expliquer la pathogénie de ces tumeurs graisseuses, théories que nous allons passer successivement en revue.

Pathogénie.

Quelques auteurs du siècle passé avaient, sur les causes des lipomes, des idées ayant probablement pris naissance dans la théorie de G. Hunter sur la sécrétion de la graisse. Cet anatomiste admettait en effet un appareil glanduleux destiné à sécréter la graisse. Dès lors, si cet appareil devait à être oblitéré, ou si la sécrétion de cet appareil venait à être augmentée, il s'ensuivrait un développement considérable de cet organe et de la tumeur. Actuellement, on ne peut admettre une pareille théorie basée sur une erreur anatomique.

Morgagni et Girard admettaient que les lipomes étaient dus au relâchement de la peau, surtout s'il s'y joint une occlusion, une compression soit des petites veines qui reportent la graisse, soit des ouvertures qui la transmettent dans les cellules voisines, de telle sorte qu'il se forme un amas excessif de graisse qui s'épaissit de jour en jour.

Des auteurs, tels que Nicolaï, mettaient un rapprochement entre les affections hépatiques et celles des autres organes abdominaux, et, pour ces auteurs, les individus menant une vie sédentaire, faisant des repas copieux, seraient le plus souvent affectés de cette maladie. Rien ne démontre cette connexité entre le lipome et la pléthore ; au contraire, l'expérience se trouve même en désaccord.

Avec P. Broca (1) apparaît la théorie de la diathèse lipomateuse, théorie à laquelle se rangea Cruveilhier (2). Darbez (3), dans sa thèse inaugurale, soutient également cette opinion et dit que la multiplicité de ces tumeurs provient d'une diathèse hypertrophique portant sur l'ensemble du système adipeux ; mais, ajoute Darbez, on ne confondra pas ce cas avec celui de la polysarcie généralisée. Aussi tous ces auteurs croient qu'il faut chercher les causes premières de la formation locale de ces tumeurs dans les propriétés spéciales de l'organisation individuelle.

Virchow (4) n'a pas admis cette théorie reconnaissant une discrasie lipomateuse. En effet, la graisse du lipome ne diffère pas chimiquement de celle du tissu graisseux voisin ; c'est la même espèce de graisse. Si, en réalité, il y avait beaucoup de graisse dans le sang, qu'il y eût une lipémie, et que cette graisse se déposât dans les parties en formant des tumeurs, il serait permis de supposer que cette accumulation atteindrait tout le pannicule adipeux, qu'il y aurait une diathèse graisseuse générale, et nous pourrions nous figurer que la polysarcie se développe de cette manière. Mais on ne saurait invoquer une augmentation de la quantité de graisse contenue dans le sang et prétendre à une discrasie spéciale lorsqu'en un ou plusieurs endroits seulement du tissu adipeux, il se développe des tumeurs adipeuses.

Lorsque nous voyons se former un lipome dont le con-

(1) P. Broca. *Traité des tumeurs*, t. II, page. 376.
(2) Cruveilhier. *Traité d'anatomie pathol.* t. III.
(3) Darbez. Th. de Paris, 1868.
(4) Virchow. *Pathol. des tumeurs*, t. 1, *loc. cit.*

tenu graisseux augmente constamment, chez un homme amaigri en général, chez lequel la graisse sous-cutanée diminue en masse, nous ne pouvons pas dire que ce soit la conséquence d'une discrasie générale ; nous disons qu'il doit exister une cause locale. Or, qu'il survienne quelque chose d'analogue en des points nombreux du pannicule adipeux, il est plus que probable que la cause réside dans le tissu graisseux ; et cette cause locale est une irritation, très légère peut-être, qui n'est pas uniformément répartie dans tout l'organisme.

Le lipome procède du tissu embryonnaire ou du tissu muqueux, dont les cellules se remplissent progressivement de gouttelettes graisseuses. Du moins, c'est ce qu'à pensé Fœrster ; aussi les appelle-t-on *cellules indifférentes de Fœrster*, cellules qui se laissent peu à peu distendre par de la graisse.

Mais pour le développement du lipome une fois né, ce même auteur a donné alors une nouvelle théorie. Pour lui les vésicules adipeuses s'allongeraient, s'étrangleraient, se subdiviseraient en deux parties. Ce serait une prolifération des vésicules adipeuses. Mais, d'après M. le professeur Cornil, il y aurait là une erreur d'interprétation ; les cellules adipeuses se déforment en effet si facilement par compression réciproque, qu'elles peuvent bien s'allonger, s'étrangler, sans être pour cela en voie de division.

Quant à Virchow, dans son Traité sur la pathologie des tumeurs, il explique ainsi qu'il suit la production des nouvelles cellules : Cette production nouvelle procède en partie des cellules du tissu adipeux même, en partie du tissu connectif voisin dans lequel il se développe un état d'irri-

tation. Consécutivement à celui-ci, le nombre des éléments cellulaires augmente par groupes et la graisse se dépose dans ces éléments comme pendant le développement fœtal. Le tissu adipeux fœtal procède du tissu muqueux ; les éléments du tissu muqueux prolifèrent et, lorsqu'on examine un fœtus pendant les premiers temps de la vie intra-utérine, on ne trouve, aux endroits où existent plus tard les lobules graisseux, rien autre chose que des groupes de petites cellules rondes.

Un tel groupe procède d'une seule cellule muqueuse primitive. La graisse se dépose dans ces cellules en petites gouttes d'abord, puis en plus grandes ; celles-ci se fondent entre elles et, après un certain temps, on trouve les différentes cellules plus volumineuses et complètement remplies de graisse. Chaque lobule de graisse correspond, par conséquent, génésiquement à une cellule unique ; il est le produit de la prolifération d'une cellule.

Mais les lipomes ont ceci de particulier que leurs cellules atteignent un volume beaucoup plus considérable que les cellules adipeuses du tissu voisin. On comprend déjà, par cela seul, que les lobules du lipome soient plus volumineux que ceux du tissu adipeux ordinaire.

Il faut donc, comme nous l'avons déjà dit, qu'il y ait dans ces points une cause d'irritation qui incite les cellules à un développement pulsatif qui, par lui-même, favorise une croissance plus forte.

D'après ce mode de développement aux dépens des cellules embryonnaires ou muqueuses, le lipome serait presque toujours une tumeur hétéroplasique, c'est-à-dire née d'un autre tissu que le tissu adipeux dont elle est formée.

Or Cornil et Ranvier, dans leur Manuel d'histologie pathologique, pensent que l'hétéroplasie, c'est-à-dire la naissance d'un tissu aux dépens d'un autre tissu, est un mode normal de formation de la plupart des tissus physiologiques et qu'il ne saurait entrer en ligne de compte pour permettre d'affirmer la nature bénigne ou maligne de la tumeur.

Ces dernières théories sont surtout établies pour expliquer la formation des lipomes congénitaux ; mais si la prolifération du tissu adipeux est démontrée, on est obligé d'admettre, pour la déterminer, une cause d'irritabilité qui nous échappe.

Or, dans les cas de choc, de traumatisme, n'y a-t-il pas, au sein des tissus, une véritable transformation qu'il nous est difficile de suivre et dont les conséquences se manifestent plus tard par la présence d'un lipome ? Il est probable que ces causes ont pour intermédiaire la production d'un tissu embryonnaire et une néoformation de vaisseaux, et que cette vascularisation transitoire devient un terrain favorable au développement exagéré du tissu adipeux.

C'est sur cette théorie que l'on se base pour expliquer la présence de lipomes intra-musculaires.

Nous savons que dans tout muscle strié, à côté des éléments propres, les fibrilles musculaires forment des faisceaux primitifs, lesquels formeront à leur tour les faisceaux secondaires ; on trouve, entourant ces faisceaux secondaires et leur formant une gaîne, des travées très déliées de tissu conjonctif dans lesquelles se montrent, en assez grand nombre, des vésicules adipeuses (1). Or, au moment de la

(1) Ch. Robin. *Dict. encyclopéd.*, art. Adipeux.

contraction musculaire, ces travées de tissu conjonctif sont froissées, tiraillées, et c'est ainsi que nous retrouvons, applicable à la pathogénie du lipome intra-musculaire, une des causes les plus fréquentes de développement du lipome superficiel, c'est-à-dire les pressions lentes, les frottements répétés, et c'est en effet dans l'épaisseur des muscles dont le fonctionnement est plus actif qu'on l'observe.

On a cité des cas où le lipome s'était transformé en tissu érectile et appartenait alors à la forme télangiectasique. M. le Professeur Lannelongue (1) a renversé les termes et a démontré, dans la thèse de Sénac, que le lipome congénital pouvait être plutôt produit par un nœvus qui a dégénéré. Il arrive en effet que ces tumeurs fournissent une quantité de sang assez notable pendant l'opération, et même sans appartenir à la forme télangiectasique que nous venons de signaler. P. Broca avait déjà remarqué cette transformation.

Depuis 1879, M. le Professeur Verneuil (2) a attiré l'attention sur une forme de tumeur lipomateuse qui porte le nom de pseudo-lipome. M. le Professeur Potain (3) a décrit également cette tumeur qui est toujours symétrique. Ce dernier caractère a fait survenir une nouvelle théorie ; c'est la théorie nerveuse ; et de nos jours on tend à donner au lipome une origine névropathique (4).

Il semble en effet, que sous l'influence d'une viciation de

(1) Lannelongue. Thèse de Sénac, *loc. cit.*

(2) Verneuil. Pseudo-lipome sus-claviculaire, *Gaz. hebdom.*, 21 novembre 1879, page 745 et 1882, p. 762 et 782.

(3) Potain, *Bull. de l'Acad. de méd.*, séance du 17 octobre 1882, et *Gaz. hebdom.*, 1882, page 681 et 687.

(4) Cette théorie a été également soutenue en Allemagne : 59e Congrès. Voir obs. étrangère E.

l'action trophique du système nerveux, il puisse se faire une surchage graisseuse des éléments cellulaires de l'hypoderme. Le Dr Albert Mathieu (1) cite une observation d'une dame, âgée de 65 ans, présentant tous les signes dus au rhumatisme déformant de la colonne vertébrale, et chez qui existaient 4 lipomes symétriques aux membres inférieurs et survenus 2 ans après le début de la maladie. Ces lipomes seraient alors, d'après la théorie nerveuse, le résultat d'un vice de nutrition d'origine névropathique, qu'on invoque une action trophique directe ou un vice de l'innervation vaso-motrice.

Quoique cette théorie ait été invoquée pour expliquer surtout le développement du pseudo-lipome, on peut cependant l'appliquer au lipome vrai. Car il n'y a pas de limites bien nettes entre ces deux formes de lipomes. La chose est si vraie que, tandis que M. le professeur Potain voit dans le pseudo-lipome sus-claviculaire une production œdémateuse, M. le professeur Verneuil, y voit, au contraire, une production graisseuse, un développement exagéré du tissu adipeux. Et peut-être peut-on dire, avec M. Chuffart (2), que le lipome n'est probablement que l'état adulte du pseudo-lipome. Or, l'origine névropathique du pseudo-lipome est parfaitement démontrée dans un certain nombre de cas. Stofella (3) a vu le pseudo-lipome sus-claviculaire se produire chez des malades atteints d'ataxie locomotrice et de névralgies tenaces. Depuis cette époque, un très grand nombre d'observations sont

(1) A. Mathieu. *Gaz. des hôpitaux*, 8 juillet 1890.
(2) Chuffart. Th. d'agrégation. Paris, 1886.
(3) *Wiener. Med. Wochens*, cité par Chuffart.

venues appuyer cette nouvelle théorie et, dans la plus grande partie de celles que nous citons à la fin de ce travail, nous retrouvons presque toujours une origine névropathique (1).

En somme, toutes ces théories, en laissant de côté celles qui cherchent à expliquer le lipome congénital, peuvent se réduire à trois, c'est-à-dire celle de la *diathèse lipomateuse*, celle du *traumatisme* et, en dernier lieu, la *théorie nerveuse*. Toutes sont défendues avec la plus grande vigueur par leurs auteurs qui tous ont apporté des faits incontestables à l'appui de leurs idées. Malgré cela, chacune d'elles prise isolément est loin de satisfaire l'esprit car, dans de nombreuses observations, il nous est absolument impossible de nous appuyer, sur telle ou telle théorie pour expliquer la présence de ces tumeurs multiples amenant, comme dans les observations que nous citons, par un volume exagéré, des déformations monstrueuses.

On est donc obligé aujourd'hui, tout en admettant comme possibles et même comme vraies dans certaines circonstances toutes ces théories, de se contenter de dire que les lipomes sont des tumeurs qui semblent appartenir à des affections d'ordre général dont les causes nous sont absolument inconnues. Et, en cela, ce genre de tumeurs doit être mis au même rang que les autres néoplasmes dont l'étiologie excite depuis si longtemps la sagacité des chirurgiens, sans que rien, jusqu'à ce jour, ne soit venu expliquer leur formation et leur évolution.

(1) Bouju. *Lipomes multiples symétriques d'origine nerveuse*. Th. de Paris, 27 juillet 1892.

CHAPITRE III

Anatomie pathologique.

La pièce (1) a été examinée immédiatement après l'opération ; elle comprenait deux parties : une formée par du tissu graisseux pur, correspondant à la zône superficielle de la tumeur, la seconde par la zône d'envahissement dans les masses musculaires de la nuque.

La première partie présente les caractères ordinaires du lipome sous-cutané ; elle est formée à la coupe d'un tissu mollasse, de coloration légèrement jaunâtre, présentant une lobulation assez nette par places.

La seconde partie comprend à la fois le tissu lipomateux et le tissu musculaire, enlevés dans une étendue assez grande autour de la tumeur. Il est facile de voir à l'œil nu, une dissociation des faisceaux tertiaires et secondaires, qui tranchent par leur couleur rouge, sur la teinte pâle des traînées lipomateuses. La coloration, la consistance, l'élasticité du muscle ne paraissent pas être modifiées par la présence de l'envahissement de la tumeur. L'examen de cette zône était particulièrement intéressant à faire, car il nous mettait sous les yeux les régions où la diffusion du lipome était nettement constatable à l'œil nu. D'ailleurs, nous nous sommes assurés que la partie pure-

(1) Objet de notre observation personnelle recueillie dans le service de M. le Dr Lejars.

ment constituée par du tissu adipeux, avait identiquement la même structure que les traînées infiltrant les muscles de la nuque.

La pièce a été plongée quelques minutes après avoir été recueillie dans une solution saturée de sublimé contenant 5 0/0 d'acide acétique. D'autres fragments ont été recueillis dans l'alcool à 90°. Nous nous sommes donc placés dans les conditions les plus favorables pour avoir une fixation rapide et sûre des éléments anatomiques.

Les coupes ont été faites par deux méthodes différentes que nécessitait la présence de graisse dans la pièce. Le durcissement par l'alcool à 90° permet de conserver la substance graisseuse qui se présente sous forme de cristaux dans l'intérieur des cellules ; mais c'est par l'inclusion dans la paraffine que l'on peut se rendre le mieux compte de la topographie des lésions, bien que la graisse soit totalement dissoute par le dissolvant employé de la paraffine : le xylol, dans notre cas. En effet, il reste des cellules adipeuses, le noyau et la membrane d'enveloppe ; et la préparation gagne beaucoup en clarté par la disparition de tout l'élément graisseux.

Comme colorants nous nous sommes servis du picro-carmin de Ranvier, du carmin aluné de Grenacher, d'hématoxyline, enfin du vert de méthyle, combiné à l'éosine.

A faible grossissement, sur une coupe faite parallèlement aux fibres (Verick. obj. 1. ocul. O), on se rend facilement compte de la topographie de la lésion. Accolé aux faisceaux de fibres musculaires franchement colorées par les diverses teintures, on trouve un réseau de mailles élégantes qui diminue de largeur à mesure que l'on s'éloigne

du centre de la tumeur. Ces mailles correspondent aux cellules adipeuses, dont les réactifs ont, comme nous l'avons dit, chassé la graisse. On les voit s'effiler au loin, se réduire à de minces bandes, qui, en se rejoignant par des tractus transversaux, fractionnent le muscle d'une manière assez régulière (fig. 1).

Fig. 1. — *Vue à faible grossissement.*

F. Un faisceau secondaire du muscle.
A. Cellules adipeuses.
It. Infiltration lipomateuse d'un tissu conjonctif d'un espace tertiaire.
I. Infiltration lipomateuse du tissu conjonctif d'un espace secondaire.
Au centre de la figure on voit une traînée de tissu conjonctif fasciculé, en-dessous et successivement : une veinule, une artériole et un filet nerveux entourés de cellules adipeuses.

Ces mailles adipeuses s'adossent à des parties qui se colorent aisément par tous les réactifs, mais que le carmin teinte vivement en rose, ce sont des faisceaux du tissu conjonctif. Au milieu de ce tissu conjonctif, mais plus souvent au centre même des mailles qui les enveloppent comme une dentelle, on reconnaît des vaisseaux encore remplis d'hématies, artères, veines, capillaires, ainsi que des filets nerveux.

Un premier fait important à constater, c'est, que la graisse est *péri-vasculaire, et que, partout où elle existe, existent des vaisseaux*. Elle se répartit suivant le mode de vascularisation des muscles, c'est-à-dire suivant des lignes parallèles à l'axe des fibres musculaires, réunies de place en place par des bandes transversales. Mais partout où il y a des vaisseaux, il n'y a pas forcément du tissu graisseux, et cependant, comme nous le verrons, les plus fines ramifications vasculaires ne se présentent pas à l'état normal.

Que peut-on constater à faible grossissement sur l'état de l'élément noble ? C'est que les fibres musculaires apparaissent toujours groupées par 6, 8, 10 et plus en faisceaux secondaires et que *jamais* ou très rarement, la graisse ne pénètre dans un faisceau secondaire, ce qui d'ailleurs concorde d'une part avec la faible quantité de tissu conjonctif, compris normalement entre les faisceaux primitifs et de l'autre avec la distribution des capillaires, qui ne pénètrent pas au sein de la fibre musculaire et restent toujours extérieurs au sarcolemme.

Ajoutons que déjà, — sur les préparations colorées à l'hématoxyline par exemple —, on est frappé de l'abon-

dance des noyaux qui forment par places des colonnettes ininterrompues.

Il faut maintenant examiner successivement chacune de ces parties *à un grossissement plus fort*.

Les *cellules du lipome* ont la structure des cellules adipeuses normales, ou du lipome sous-cutané ordinaire. On retrouve facilement, à la face interne d'une maille qui représente leur membrane d'enveloppe, leur noyau aplati, entouré d'une faible quantité de protoplasma. Leurs dimensions, comme l'a signalé M. Verneuil (1), dépassent de beaucoup les cellules adipeuses normales. Sur nos préparations, nous avons souvent constaté qu'elles atteignaient et dépassaient même les diamètres d'une fibre musculaire, coupée en travers. Le stroma qui les supporte est formé par de fines fibrilles conjonctives que l'on voit partir des faisceaux ondulés du tissu de soutien ; le tissu conjonctif fasciculé les sépare en général des fibres musculaires, d'où il résulte que les cellules lipomateuses ne se mettent pas directement en contact avec les éléments contractiles : elles s'appliquent au contraire étroitement à tous les rameaux vasculaires.

Quel est l'état du *tissu musculaire* ainsi englobé ? En aucun endroit nous n'avons rencontré de dégénérescence bien marquée. Presque partout, la fibre musculaire conserve son aspect strié que le carmin de Grenacher et le vert de méthyle font particulièrement ressortir. Si, çà et là, elle semble anormale, il ne faut pas oublier que les fragments étudiés ont subi un traumatisme opératoire comme

(1) Verneuil, *Soc. de biologie*, 1854.

le rappellent certaines extrémités étirées, bordées d'amas de globules sanguins.

Quant aux dimensions de ces fibres, elles sont, par places, très amoindries ; fréquemment, au centre des faisceaux on en rencontre, qui sont réduites de moitié ; sur ces fibres-là, la striation devient moins nette.

Mais ce qui frappe surtout, c'est la prolifération des noyaux des fibres musculaires ; tantôt ils se montrent en série régulière de 8 à 10, et plus sur les bords de la fibre, sous le sarcolemme, se touchant par leurs extrémités ; tantôt au milieu même de la fibre, ils se disposent en groupes de 15 à 20, orientés dans tous les sens ; ils sont plus volumineux qu'à l'état normal. Ces files marginales nucléaires, dans les préparations colorées par l'hématoxyline ou le carmin de Grenacher, soulignent fortement les contours des fibres, surtout sur les coupes un peu épaisses.

Que deviennent *les vaisseaux et les nerfs* englobés de tous côtés, comme nous l'avons indiqué, par les cellules du lipome ? Si nous n'avons pu rencontrer des lésions bien nettes des filets nerveux qui échappent facilement par leur finesse à l'observation, nous avons au moins constaté que les vaisseaux nourriciers des muscles présentaient des lésions caractérisées.

Ainsi que l'indique la planche n° 2 qui représente des artérioles et des veinules d'une travée lipomateuse observées à un fort grossissement, (Leitz-oc. 4, obj. 6.), les vaisseaux sont atteints à la fois dans leur endothélium, qui prolifère et végète dans la lumière et dans leur, paroi externe épaissie et infiltrée de cellules de néoformation ; il y a donc

endo et péri-artérite, et endo et péri-phlébite. Notons que ces lésions sont surtout marquées sur les petits rameaux vasculaires, les troncs moyens paraissant plutôt indemnes. Les capillaires sont eux-mêmes atteints, non seulement au milieu du lipome, mais aussi au centre même des fibres musculaires, là où il n'y a pas d'invasion adipeuse. Leur

Fig. 2. — *Vue à un fort grossissement.*

A. Cellule du lipome avec son noyau aplati.
Tc. Faisceau du tissu conjonctif.
F. Une fibre musculaire avec prolifération abondante des noyaux.
a-v. Artériole et veinule nourricières du muscle, bordées de cellules adipeuses et montrant la prolifération de l'endothélium et l'épaississement de leurs tuniques externes.

double contour est fortement accusé par de nombreux noyaux endothéliaux qui se rapprochent et se confondent par place.

Quant aux *nerfs*, il ne nous a pas été donné de rencontrer des lésions bien caractérisées : sur un filet comprenant 6 à 8 tubes, environnés de cellules adipeuses, nous avons noté une infiltration de quelques noyaux qui paraissaient venir du tissu conjonctif d'enveloppe. Il nous semble difficile d'ailleurs, d'admettre qu'ils conservent une structure absolument normale au milieu des coussinets graisseux qui les enveloppent complètement. Mais pour nous ce n'est là qu'une lésion secondaire due à la compression ou à la gêne de circulation. Nous croyons en effet qu'un trouble d'innervation de nature difficile à déterminer dans tous les cas est l'origine du processus des formations graisseuses.

En résumé nous avons constaté le développement de cellules adipeuses le long des vaisseaux nourriciers du muscle ; or d'où viennent ces cellules adipeuses ? On sait que normalement la graisse se forme en gouttelettes dans l'intérieur des cellules fixes du tissu conjonctif ; c'est donc aux dépens des cellules du tissu conjonctif qui accompagne comme un satellite les vaisseaux sanguins (Bichat), plus particulièrement dans l'intérieur des éléments qui sont ordonnés par rapport aux vaisseaux sanguins, c'est-à-dire ceux qui composent le périthélium d'Eberth ou la couche rameuse périvasculaire de Renaut, que la graisse se formera.

La formation de la graisse étant normalement dans un rapport étroit avec le développement des vaisseaux dans le tissu conjonctif, ainsi que Flemming l'a établi, on peut admettre qu'une altération vasculaire puisse provoquer une formation de cellules adipeuses, particulièrement dans

la zône périvasculaire. Le tissu graisseux néoformé, par son abondance, par la tendance qu'il a à dissocier les éléments des faisceaux vasculo-nerveux, joue le rôle d'une sorte de parasite des tissus ambiants, suivant l'expression de M. Renaut. Les altérations de la fibre musculaire, son atrophie et surtout l'augmentation des noyaux sont bien en rapport avec un trouble de la nutrition.

Mais sous quelle influence se fait l'altération vasculaire ? Dans les cas où l'on a vu des lipomes succéder à un traumatisme, on pourrait invoquer des lésions vasculaires manifestes qui accompagnent la contusion. Mais en même temps que traumatisme des artères et des veines, n'y a-t-il pas également traumatisme des nerfs ? N'a-t-on point constaté à la suite de certaines contusions banales des névralgies rebelles qui paraissaient bien sous la dépendance d'une névrite ? Pour nous, il nous semble qu'une altération nerveuse seule puisse bien rendre compte de tous les faits, de ces cas par exemple où l'on voit se développer des lipomes multiples, sans trauma aucun. La filiation des phénomènes dans le cas que nous étudions serait dès lors la suivante : *altération nerveuse* de nature encore indéterminée ; *altération des vaisseaux* ; *trouble de la nutrition du tissu conjonctif péri-vasculaire* et *formation consécutive de cellules adipeuses* ; *troubles de la nutrition des fibres musculaires* se manifestant principalement par une multiplication considérable de leurs noyaux.

CHAPITRE IV

Symptomatologie.

Aucun symptôme pathognomonique n'indique l'apparition d'un lipome, et c'est le seul gonflement de la partie qui révèle la production nouvelle.

Fig. 3. — Tirée des *Arch. de Langenbeck* (Mémoire de FRITZ LANGER, T. 46, p. 903, An. 1893).

Le lipome revêt parfois au cou les formes les plus singulières ; en effet, au lieu de former une masse régulière, limitée, arrondie, il peut être diffus, il peut faire le tour de la région où il a pris naissance, à la manière d'une véritable collerette, amenant alors des déformations monstrueuses dont nous retrouvons des figures dans tous nos classiques français, et dans les dernières observations

publiées en Allemagne, en décembre 1893, dans les *Archives de Langenbeck.*

Parfois, la collerette est incomplète, et M. le professeur Tillaux cite le cas d'un homme qui portait un lipome diffus de la nuque, étendu d'une oreille à l'autre (1).

Fig. 4. — Tirée des *Arch. de Langenbeck* (Mémoire de MADELUNG, T. 37, p. 106, An. 1888).

Bien que les lipomes du cou revêtent toujours les mêmes caractères, ils peuvent changer d'aspect général, suivant les régions où ils se présentent. La diversité de ces rapports explique justement les différentes erreurs de diagnostic auxquelles sa présence peut donner lieu.

Nous allons donc nous occuper successivement : 1° *des tumeurs de la région antéro-latérale du cou* ; 2° *des tumeurs de la région postérieure du cou et de la nuque.*

(1) TILLAUX. *Traité de chirurgie clinique*, t. I, p. 179.

1° Des tumeurs de la région antéro-latérale.

Un malade se présente avec une masse plus ou moins volumineuse, variant de la grosseur d'une noix à celle du poing, et même parfois plus grosse, située à la partie antérieure du cou et un peu en dehors de la ligne médiane. Un premier examen superficiel montre qu'il s'agit d'une tumeur qui semble d'abord mal limitée : elle paraît se continuer avec les parties voisines, elle est en général limitée par la saillie des muscles sterno-mastoïdiens qui la bride en dehors, et dans ce cas, elle peut, de l'autre côté, repousser le larynx, et on voit très nettement la saillie du cartilage thyroïde rejetée en dehors de la ligne médiane. Si au contraire, la tumeur déborde sous le bord postérieur du muscle, elle fait saillie dans le creux sus-claviculaire, peut descendre plus ou moins bas, en dissimulant parfois la saillie de la clavicule, et même retomber en masse au devant du tronc. Souvent, surtout si la tumeur est volumineuse, on peut constater la présence du développement d'un réseau veineux sous-cutané assez notable. Ces ramuscules bleuâtres s'effacent sur la limite de la tumeur, comme si les veines plongeaient dans la profondeur : ce qui est une erreur d'interprétation, car le développement des veines ne peut tenir qu'à une gêne de la circulation et ceci est prouvé par ce fait que, dans la plupart des cas, nous avons pu voir, dans les observations, que la veine jugulaire externe restait plus volumineuse jusque sous l'angle de la machoire.

Dans les cas où la tumeur est très volumineuse, il est impossible de distinguer les formes normales : la région

sous-maxillaire est effacée, la masse se continue directement avec la saillie du maxillaire inférieur et descend en englobant le sterno-mastoïdien. Si bien que, si la tumeur siège des deux côtés à la fois, on peut trouver à la place du retrait cervical, non-seulement un cou-proconsulaire, mais encore un volumineux collier graisseux que nous avons déjà signalé.

Au *toucher*, la peau reste fine en général, normale, non adhérente à la tumeur sur laquelle elle peut glisser. Il est exceptionnel de constater, outre un peu de rougeur, des troubles cutanés bien marqués. Par un pincement léger on peut donc déterminer un pli cutané ; qu'on cherche au contraire à prendre entre les doigts une portion plus volumineuse, il se forme des dépressions dues à ce que les travées cellulo-fibreuses qui sillonnent le lipome, viennent se terminer jusque dans les couches superficielles. Quelquefois, mais rarement, on voit se tendre au-dessus de la tumeur, une saillie en forme de mamelon. Une telle disposition est due à un amincissement de la peau, qui se laisse distendre en doigt de gant, par le tissu graisseux qui fait hernie. Si l'on soulève la tumeur, assez souvent on est à même d'apercevoir une peau irritée, rouge, parfois suintante, un véritable intertrigo qui devient l'occasion de douleurs assez vives accompagnées de démangeaisons violentes insupportables pour le malade (1).

La *palpation* de la tumeur peut révéler des symptômes divers : dans un premier ordre de faits, la consistance est uniforme, molle, pâteuse. Les lipomes offrent encore souvent une fluctuation suffisante pour en imposer sur la na-

(1) Siredey. *Soc. méd. des hôpitaux*, 30 juin 1892. Voir obs. XI.

ture de leur contenu : plus d'une ponction a été faite en vain dans ces conditions. Cependant ce caractère fluctuant n'est pas un signe absolu et inhérent au lipome diffus. Dans d'autres cas, au contraire, on sent une surface irrégulière, bosselée, et chacune des portions molles est séparée de la portion voisine, par une arête, une ligne, un ruban de tissu fibreux résistant qui fait corde, et peut arrêter le doigt de l'explorateur.

Cette forme lobulée, cet ensemble de travées fibreuses qui forment des mailles où sont contenus des pelotons adipeux, se retrouvent peu, il est vrai, dans les tumeurs volumineuses, et si l'on rencontrait un semblable symptôme, comme nous l'avons dit précédemment, on devrait penser à une transformation de la tumeur, transformation qui peut, en englobant les lobules graisseux, amener jusqu'à un certain point la régression de la masse et arriver ainsi à la formation d'une variété spéciale de lipomes : nous voulons parler des fibro-lipomes.

Nous insisterons peu sur les différentes sensations que peuvent fournir à la main les organes périphériques. Nous ne parlerons pas des cordes musculaires qu'on peut rencontrer à la superficie de la tumeur, non plus que de la saillie du larynx et de la trachée qui se reconnaîtra très facilement, et fera penser immédiatement à un développement profond de la masse graisseuse.

Un symptôme négatif d'une valeur considérable : nous voulons parler de la *mobilité* de la tumeur avec les mouvements d'ascension et de descente du larynx et des premiers anneaux de la trachée.

Un lipome de moyen volume pourra, comme toutes les

autres tumeurs de la région, être mobilisé dans le sens transversal, les muscles étant dans le relâchement, et même, s'ils sont contractés, le lipome étant développé plus superficiellement. Mais, si on renverse le cou en arrière pour tendre les muscles, si on immobilise le menton, souvent la mobilité verticale existera à peine, et cependant la tumeur ne participera jamais, à moins de cas absolument exceptionnels, aux déplacements du larynx par le phénomène de la déglutition. Nous insistons sur ce symptôme si important, dans les tumeurs du corps thyroïde, aussi bien dans les kystes que dans les néoplasmes.

La *percussion* a peu d'importance : la matité est absolue ; cela est tellement évident qu'il est inutile d'y insister. Cependant, nous ne pouvons passer sous silence l'opinion de Morel-Lavallée. Ce clinicien si compétent et dont le talent d'observation ne pouvait égaler que le sens clinique, à propos d'observations particulières, parle d'une sensation de *crépitation fine*, due aux frottements des globules graisseux.

L'*auscultation* est au contraire, d'un plus grand intérêt, car on a vu des chirurgiens croire à un lipome profond, limité, quand il s'agissait d'anévrysme développé soit aux dépens de la sous-clavière, soit aux dépens des carotides, et plus particulièrement de la carotide primitive. C'est qu'en effet, si dans les anévrysmes on trouve du souffle, on peut aussi, quand une tumeur est développée au-dessus d'une artère volumineuse, rencontrer ce même signe (1) dû à la compression vasculaire, en même temps

(1) Boucher (de Rouen), *France méd.*, 13 juin 1889, n° 67, page 769. Voir Obs. VII.

qu'une soulèvement en masse, bien différent d'ailleurs du mouvement d'expansion propre aux poches anévrysmales.

Au point de vue des *troubles fonctionnels*, les lipomes situés à la partie antéro-latérale du cou donnent lieu à toute une série de symptômes dont l'intensité est essentiellement variable chez les différents malades. Et ceci se comprend facilement, si l'on pense que la tumeur étant indolore par elle-même, et d'autre part, étant située en plein tissu cellulaire, ne peut donner lieu qu'à des troubles de compression qui varieront par conséquent beaucoup avec le volume de la masse adipeuse. C'est ainsi qu'on peut trouver chez certains malades des douleurs d'intensité variable, tantôt réduites à peu de chose, pouvant au contraire dans d'autres cas devenir très nettes et siéger en un point bien déterminé. On les rencontrera plus particulièrement sous la forme lancinante, et rapportées par le malade à un siége profond ; elles lui semblent s'irradier depuis l'angle du maxillaire, jusque vers la clavicule en bas, la région parotidienne en haut, et l'épaule en dehors. Parfois, il y a de véritables sensations de strangulation peu en rapport avec la gêne respiratoire. La tumeur peut d'ailleurs comprimer les différents organes du cou, elle peut rejeter en dehors, comme nous l'avons dit précédemment, le larynx et la trachée, et dans ces cas, quoique ce dernier organe soit peu déformé, la gêne de la respiration est notable. La sensation d'étouffement est d'ailleurs de beaucoup exagérée par le malade qui voit sa tumenr au-devant du cou et qui a, d'autre part, de la gêne respiratoire (1).

(1) Holgmann. *The Lancet*, 31 mai 1873. Voir obs. étrangères B.-Brick. *Archiv. für. Klinische Chirur.*, An. 1874, t. XVII, page 568.

Si le développement du tissu graisseux s'étend plus vers la profondeur, si le lipome envoie des fusées jusque dans l'espace maxillo-pharyngien, on peut trouver de la disphagie (1) qui contribue peu à peu à aggraver l'état nerveux du patient.

Les vaisseaux eux-mêmes sont atteints ; si ce ne sont que de petites branches, il n'y a pas de symptômes cliniques. Cependant, en 1872, M. Quénu (2) a signalé un cas de lipome sous-cutané très douloureux dû à la compression des vaisseaux et des nerfs. Si, au contraire, il s'agit des gros troncs, le tableau symptomatique devient rapidement plus sérieux. La veine jugulaire comprimée amène le développement d'un œdème parfois considérable dans la moitié correspondante de la face et du cou. Une rougeur diffuse survient dans les mêmes régions, et, ce qui est plus grave, des phénomènes de congestion cérébrale, rares il est vrai, peuvent se produire ; car le plus souvent les anastomoses péri et intra-rachidiennes se chargent de ramener le sang vers le cœur.

La compression porte-t-elle au contraire sur les artères, on trouvera alors des traces manifestes de la mauvaise circulation et de la mauvaise nutrition des tissus correspondants. L'anémie cérébrale peut exister, quoi qu'on en ait dit, dans la plupart des cas de lipome diffus et profond de la région antéro-latérale du cou. Le malade a des éblouissements, des tintements d'oreille, des vertiges, et des cliniciens éminents, parmi lesquels nous nous plaisons à citer M. le professeur Verneuil, ont pu dire qu'il y a rap-

(1) Bryck., *loc. cit.*
(2) *Traité de chirurgie*, t. 1, p. 435.

port évident entre l'adipose généralisée (et nous ajouterons l'adipose du cou en particulier) et les troubles cérébraux et mentaux qui peuvent dans certains cas aller jusqu'à l'idiotie.

Enfin, nous rappellerons pour mémoire les *troubles phonateurs* divers à la suite de la compression des récurrents, troubles exceptionnels qui ne doivent attirer l'attention du clinicien qu'à cause de leur rareté.

Si les *troubles de compression* n'existent que lorsqu'il s'agit d'une tumeur très volumineuse, et surtout d'une tumeur développée dans la profondeur, il y a, par contre, des signes évidents qui arrivent pour ainsi dire toujours dès que la tumeur a acquis un volume notable, nous voulons parler de la *gêne des mouvements*.

Avec un collier de graisse assez considérable, les mouvements de flexion de la tête sont évidemment très limités chez le malade, l'extension au contraire, est possible sans arriver toutefois à gêner la respiration. On trouve les malades avec la tête renversée en arrière, ce qui peut à la longue amener des troubles de la vision. Si la tumeur est développée plus particulièrement d'un côté, la face sera déviée du côté correspondant, et l'aspect du malade sera tout à fait caractéristique.

Quant aux *symptômes généraux*, sur lesquels on a si souvent insisté, et plus particulièrement en Allemagne, nous ne savons véritablement pas sur quelles observations on a pu se baser pour les décrire comme graves. Il est évident qu'à la dernière période, le malade pourra, à cause des troubles respiratoires, de la gêne de la déglutition parfois, en arriver à un état de dépression générale, aggravé

d'ailleurs, par les symptômes nerveux qui ne peuvent manquer de se développer en présence d'une tumeur volumineuse du cou ; mais voulant faire remarquer avec tous les classiques français que le lipome, quelque diffus qu'il soit, évolue toujours sans fièvre et sans symptômes généraux susceptibles de faire l'objet d'une description sérieuse, ce n'est que dans les cas d'inflammation de la tumeur, suivis de suppuration que l'on serait appelé à constater de la fièvre, ce qui est une exception.

2° Lipomes de la partie postérieure du cou, et de la nuque.

Deux cas bien distincts peuvent se rencontrer : comme le dit fort bien M. Walther dans son article si consciencieux

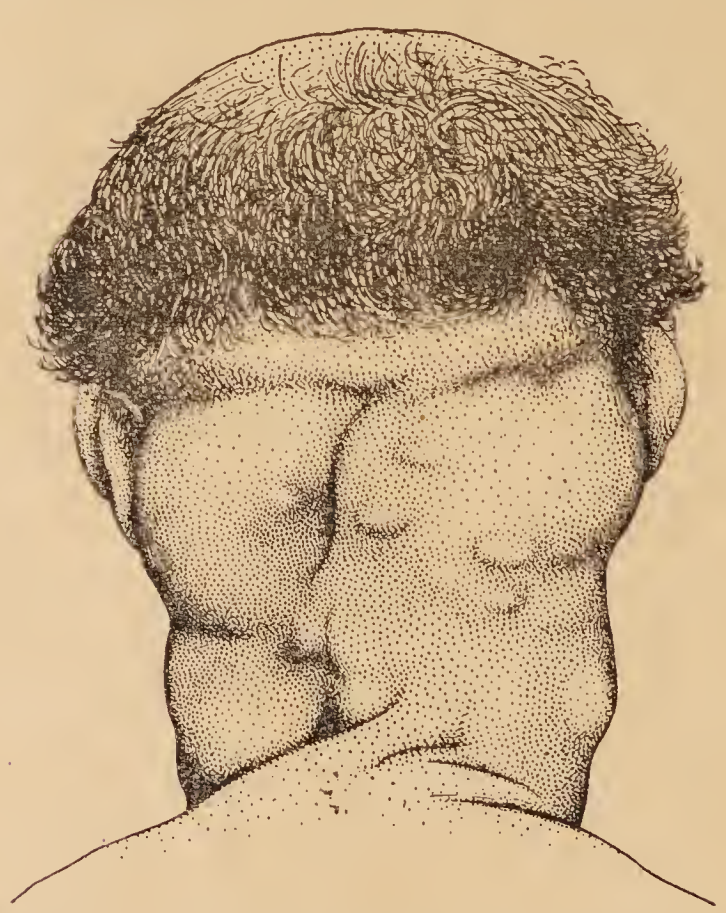

Fig. 5. — Tirée des *Archiv. de Langenbeck* (Mémoire de MADELUNG, T. 37, p. 106, An. 1888).

qu'il a consacré à ce sujet dans le Traité de chirurgie de MM. Duplay et Reclus, tantôt les lipomes sont sous-cutanés, et se développent en formant une masse très volumineuse, tantôt au contraire, il sont profondément cachés, situés sous le muscle trapèze, et s'insinuant jusqu'entre

Fig. 6. — D'après la photographie d'un malade opéré dans le service du Dr Léjars (1).

les différents muscles de la région. Nous ajouterons, pour compléter le tableau clinique, que c'est surtout à la partie inférieure que se trouvent les lipomes sous-cutanés, et qu'au contraire les lipomes profonds sont particulièrement situés immédiatement au-dessous de l'occipital, ce qui

(1) V. Obs. XIV.

pourrait tenir, croyons-nous, à la structure particulière du tissu cellulaire sous-cutané dans cette région, car à ce niveau apparaissent les trabécules fibreuses qui augmentent singulièrement au fur et à mesure qu'on s'avance dans le cuir chevelu.

Ces préliminaires étant une fois bien établis, nous aurons peu de choses à dire, sur les caractères que présente le lipome dans cette région. Nous ne reprendrons pas ici l'étude des différents symptômes physiques que nous avons étudiés complètement avec les tumeurs de la région antéro-latérale du cou, et nous ne dirons que ce qu'il y a d'absolument particulier, tant sur l'aspect de la tumeur, que sur les symptômes fonctionnels qu'elle détermine.

1° Un lipome sous-cutané de la région postérieure du cou peut se présenter sous deux aspects : (nous parlons toujours ici du lipome de volume considérable, laissant de côté, de parti pris, les lipomes plus petits si fréquents à ce niveau).

a) Il peut former une masse qui paraît d'abord assez limitée, et dans ce cas, tantôt ses bords se continueront insensiblement avec les parties environnantes, tantôt il aura de la tendance à se pédiculiser ; c'est alors qu'on rencontre ces énormes tumeurs en massue, qui peuvent atteindre d'incroyables dimensions, et pendre sur le dos ou l'épaule.

b) Au lieu de trouver une seule masse graisseuse située d'un côté de la ligne médiane, on peut se trouver en présence de tumeurs symétriques, et les observations signalées à la fin de cette étude en offrent de nombreux exemples, mais ceci ne rentre pas absolument dans le but que nous nous proposons. Pour nous, nous ne parlerons que de ces

tumeurs développées à la fois de chaque côté de la ligne médiane, tumeurs symétriques, elles aussi, en quelque sorte, mais qui dans leur ensemble forment un tout bien complet, et qui semblent annexées à la base du cou et à la partie supérieure du dos, comme un véritable fardeau pathologique au sens propre du mot.

2° Tout autre est l'aspect d'une tumeur profonde de la nuque; ici, plus de masse bien isolée, et nous dirons volontiers, en jetant un coup d'œil anticipé sur le traitement, plus de masse isolable. Il s'agit d'une prolifération graisseuse véritablement diffuse qui s'insinue dans tous les interstices cellulaires en les distendant, qui gagne de proche en proche en envahissant les interstices des faisceaux musculaires et pouvant aller en profondeur jusqu'à la colonne vertébrale. Pas de saillie considérable sous l'occipital ; c'est à peine si on trouve comblées les dépressions physiologiques, mais au palper, que de différence avec l'état normal ! Il est impossible de sentir la saillie des apophyses épineuses des vertèbres cervicales, la région est pleine, tendue, et semble offrir à la fois une sensation de mollesse et de résistance qui nous paraît bien difficile à décrire.

La douleur existera peu et même, le plus souvent sera nulle ; soit que le lipome soit profond ou superficiel. S'il est très volumineux, il n'y aura qu'une sensation de gêne, de tension, de tiraillement, de pesanteur même qui obligera le malade à incliner légèrement la tête en avant. D'autre part, la difficulté des mouvements sera notable, et nous pouvons de suite faire remarquer la différence dans l'intensité et les symptômes physiques, et les symptômes fonctionnels d'un lipome profond de la nuque.

CHAPITRE V

Marche. — Complications. — Pronostic.

Les lipomes du cou sont au début des tumeurs essentiellement bénignes; cela suffit à faire penser qu'il s'agit d'une tumeur à marche particulièrement lente, mais cette marche est progressive et la rapidité d'évolution du tissu graisseux est en rapport direct, d'une part avec la structure intime de la production pathologique, et d'autre part avec l'influence pathogénique qui l'a déterminée.

Si bien qu'il est facile d'opposer, comme on l'a fait d'ailleurs bien avant nous, la rapidité souvent étonnante du développement du lipome diffus, à la lenteur d'évolution des lipomes bien limités.

Ajoutons, pour être complet, qu'une tumeur à développement insidieux peut, sous une influence mal déterminée, sous une cause passée inaperçue, acquérir des caractères nouveaux grâce auxquels son accroissement se fait plus vite. De là ces formes bizarres de lipomes à marche saccadée, et qu'on s'ingénie à expliquer par des théories parfois invraisemblables.

Nélaton n'a-t-il pas cru remarquer que certaines tumeurs graisseuses augmentaient de volume après la disparition des règles, et ne peut-on voir ici autre chose qu'une coïncidence et une erreur d'interprétation clinique ?

La durée de l'évolution est donc essentiellement variable et tandis que dans l'observation d'Hallopeau et Jeanselme consignée à la fin de ce travail, le lipome avait évolué en quelques jours et atteint le volume de deux petites masses d'abord très circonscrites, six ans après, ces mêmes masses présentaient une largeur de 8 centimètres et une hauteur de 3 centimètres (1).

Dans d'autres cas, il a fallu des années pour qu'on se trouve en présence d'une masse de volume moins considérable que la précédente. Nous n'en voulons pour preuve que l'observation fournie par M. Bouju (2) dans sa thèse inaugurale.

La marche de l'affection peut se trouver aggravée par une série de complications outre celles qui tiennent au développement excessif de la tumeur ; ces complications, disons-nous, peuvent se résumer à trois :

1° Un lipome composé de ces trois éléments primitifs : les *cellules adipeuses*, les *faisceaux conjonctifs et l'élément vasculaire*, peut voir se développer dans son intérieur, chacun de ces éléments constitutifs aux dépens de deux autres. Il s'ensuit que si on peut observer une dégénérescence fibreuse ce qui alors n'est pas grave, on peut aussi trouver un lipome dans lequel le tissu vasculaire a pris la prédominance : c'est là le lipome *télangiectasique* qui n'est d'ailleurs qu'une rareté à le considérer comme cas type (3). Cependant nous verrons en parlant du traitement, qu'as-

(1) Hallopeau et Jeanselme, *Soc. de dermat. et de syphil.*, 16 février 1893, page 195. Voir obs. XII.

(2) Bouju, Th. de Paris, 1892.

(3) Sénac, Thèse de Paris, 1884-85. *Lipome congénital*, (Thèse inspirée par M. le professeur Lannelongue).

sez souvent on a noté dans le cours des opérations une abondance de l'écoulement sanguin, c'est ce qui est arrivé en particulier dans notre observation personnelle.

On a encore décrit un cas de transformation *myxomateuse* dans lequel le tissu muqueux séparait les vésicules adipeuses (Cornil et Ranvier).

Pour ce qui est de la transformation du lipome en tumeur maligne, M. Quénu, dans son étude si complète sur les tumeurs vasculo-connectives, ne l'admet pas. Et dans ces cas, il s'agit plutôt d'une transformation graisseuse dans laquelle « les cellules se réduisent en se fragmentant en granulations fines, et le tissu prend l'aspect du sarcome ou du carcinome en dégénérescence graisseuse » (Cornil et Ranvier).

2° Si la tumeur, volumineuse d'ailleurs, tend à se pédiculiser, à cause même de son poids, son pédicule tiraillé ne permet plus facilement à ses vaisseaux d'arriver jusqu'à elle ; il peut en résulter un sphacèle plus ou moins étendu qui peut compromettre le pronostic.

3° Nous insisterons peu également sur l'inflammation possible des lipomes et leur suppuration, qui devient rapidement grave, comme on peut le comprendre aisément, surtout dans les cas des lipomes diffusés profondément.

Pronostic. — Les tumeurs graisseuses diffuses du cou empruntent à leur lieu d'évolution une gravité qu'ils ne peuvent évidemment pas avoir en nul autre point de l'économie, nous avons suffisamment parlé des troubles de voisinage qu'elles peuvent causer. Nous avons passé en revue successivement les troubles respiratoires, les troubles de déglutition, et ces tumeurs, à la longue, peuvent

amener un état d'hébétude, de marasme aggravé par l'état nerveux général du sujet (1). Tout ceci se retrouve surtout dans les tumeurs antéro-latérales. Quant à ce qui est des tumeurs postérieures, c'est par leur transformation, leur sphacèle, leur suppuration qu'elles peuvent devenir l'objet d'inquiétude.

Le pronostic envisagé de cette façon est évidemment beaucoup trop sombre, car s'il existe des complications, il existe aussi des cas de transformation fibreuse, de diminution progressive (2) qui sont bien faits pour rassurer les malades un peu trop confiants peut-être.

Pour nous, chirurgien, le pronostic défendra absolument de la possibilité de l'intervention d'une part, et de la cause du développement pathologique ; car s'il est des cas où l'on peut enlever complètement une tumeur lipomateuse, il en est d'autres, où même enlevée, la tumeur récidive sur place, se développe à nouveau, et souvent plus rapidement que la première fois. Nous ne parlerons pas des tumeurs profondes diffuses dont l'ablation de la plus grande partie est impossible et où généralement les progrès de l'affection se poursuivent malgré l'intervention.

(1) Darbez, Th. de Paris, 1868 (Voir notre obs. III).

(2) *Médic. chir. Trans.*, Livre LXIX, page 41 (Voir nos obs. étrangères A, cas 3).

CHAPITRE VI

Diagnostic.

Nous arrivons maintenant à un des points les plus délicats et les plus intéressants de notre travail. Il semble tout d'abord très facile de reconnaître un vaste lipome du cou, et de faire un diagnostic précis de son siège. On se trouve, nous l'avons dit, en présence d'une tumeur presque exclusivement constituée par de la graisse, qui ne contient que très peu de tissu cellulaire. Cette tumeur est véritablement pâteuse, parfois peut devenir fluctuante en raison de son volume considérable. Il y a bien quelques petites dépressions en sillons à sa surface, dépressions que l'on sent surtout par une palpation très légère : mais l'ensemble général forme une masse qui soulève assez régulièrement les téguments. D'ailleurs, pas de douleur spontanée ou provoquée d'une manière quelconque, sauf dans les cas où, le lipome vient à comprimer un filet nerveux.

C'est là évidemment un ensemble symptomatique qui indique la présence d'une tumeur bénigne se développant lentement, mais progressivement. L'absence de symptômes importants permet, on peut le croire du moins, d'éliminer toutes les affections graves et il semble qu'on ne peut hésiter qu'avec une vaste collection liquide plus ou moins profonde, collection qui aurait décollé les téguments,

ou même qui, située plus profondément, se serait insinuée entre les couches sous-jacentes.

Nous dirons cependant que dans bien des observations, nous avons fait la remarque suivante : On examine un malade, on trouve une masse peu volumineuse, nettement lobulée, peu fluctuante, présentant par place des zônes de consistance plus ferme dues évidemment à la présence d'un amas de tissu cellulaire ; parfois même, il y a une sorte de crépitation et Morel-Lavallée insistait sur ce signe. Pas de symptômes généraux, développement très lent. On pose un diagnostic ferme de lipome limité. On se croit en présence d'une tumeur de petit volume, on intervient : l'incision arrive au milieu d'une masse pâteuse qu'on cherche à enlever ; plus on enlève de graisse, et plus il semble qu'il en arrive de la profondeur ; cette fameuse tumeur si bien limitée au début, envoie des prolongements de tous côtés, et le chirurgien ne peut faire un extirpation totale.

Il convient donc de montrer au début de ce chapitre comment on pourra arriver au diagnostic d'un lipome du cou de moyen volume, et comment on devra rechercher les symptômes qui pourront permettre de soupçonner l'étendue des lésions dans la profondeur.

Dans une dernière partie, nous chercherons enfin s'il est possible de reconnaître la présence d'un lipome profond du cou, qui se manifeste au point de vue physique par le développement exagéré de la région.

1° Diagnostic des lipomes de la région antéro-latérale du cou. — Les lipomes du cou se développent, comme nous l'avons dit, en général sans symptômes généraux, et sans fièvre en particulier ; ils ne pourront ja-

mais en imposer, quelque soit leur caractère et leur marche, pour des *abcès* ou des *adéno-phlegmons* survenus à la suite de lésions diverses. Cela est évident ; un examen même superficiel évitera toute erreur. De même, nous avons vu que l'état général était fort peu attaqué et nous avons fait remarquer combien les malades pouvaient rester longtemps avec leur tumeur, sans qu'il y ait un retentissement notable sur leur santé. Grâce à cette remarque, il sera facile d'éliminer aisément la possibilité de la présence des *tumeurs ganglionnaires* qui surviennent à une période plus ou moins avancée, et des néoplasmes développés aux dépens des différents organes de la région cervicale. Il pourra bien, dans certains cas, se trouver des masses ganglionnaires, sous-maxillaires, sous-mentales, carotidiennes, pré-vertébrales même, fortement engorgées. Une fluctuation pourra être évidente par place ; cependant la tumeur n'aura pas la mollesse générale du lipome, et elle tendra à s'ulcérer, tout en causant des douleurs très vives qui n'ont rien de comparable avec la gêne amenée par le développement des masses graisseuses ou par la compression qu'elles déterminent. L'examen des différents organes, ainsi que l'étude de la marche de l'affection, mettront facilement sur la voie du diagnostic, et empêcheront de confondre les lipomes avec les adénopathies symptomatiques de néoplasmes de l'œsophage, du pharynx et du larynx, ou de la langue.

Pour ce qui est des cas de *cancer primitif* des ganglions du cou, nous dirons qu'il s'agit en général de cancers fibro-plastiques dans les espaces nombreux remplis de tissu cellulaire qui sépare les vaisseaux, les organes, les

gaînes aponévrotiques. La tumeur a une marche plus rapide et elle tend d'autre part à adhérer de bonne heure aux parties voisines (1).

Beaucoup plus difficile sera en général le diagnostic avec les tumeurs liquides du cou.

Les *abcès froids* donneront peu souvent le change, car s'ils peuvent être confondus avec des lipomes de petit volume, il est impossible par contre d'y penser quand on se trouve en présence d'une tumeur cervicale assez considérable.

En présence d'une tumeur fluctuante de la région antéro-latérale du cou, les premiers soins du clinicien devront être de rechercher la possibilité de la présence d'un *anévrysme* : les bruits de souffle, les battements, l'expansion, seront en général faciles à percevoir et ne laisseront aucun doute ; mais il faut se garder des causes d'erreur et ne pas prendre un battement communiqué pour un battement siégeant dans la tumeur, non plus qu'un soulèvement de la masse par une artère sous-jacente ou un mouvement d'expansion véritable.

Si l'on est sûr qu'il ne s'agit pas d'un anévrysme, on devra rechercher si, oui ou non, la tumeur adhère à la trachée ; nous avons vu, en étudiant les symptômes, comment se fait l'examen ; nous avons vu dans les mouvements de déglutition une tumeur adhérant à la trachée se déplacer avec elle, et ceci à une importance extrême, car

(1) P. Broca. (*Bull. soc. anat.*, 1865, t. X, 2e série p. 273) a enlevé un épithélioma glanglionnaire du cou qui avait augmenté de volume dans l'espace d'une année ; la tumeur, mobile dans les parties profondes, adhérait à la peau ; l'émaciation du malade était considérable.

dans tous les cas où on retrouvera ces symptômes, on portera d'emblée le diagnostic de *tumeur du corps thyroïde.*

Des recherches plus précises : une palpation plus soignée, un examen plus méthodique, une étude plus approfondie de la marche de l'affection, nous diront s'il s'agit d'une hypertrophie simple, d'un kyste folliculaire ou sébacé (1) d'un kyste colloïde, d'un kyste hématique, anévrysmatique ou variqueux ou d'une dégénérescence néoplasique de la glande. Tout cela ne rentre pas dans notre étude, et nous n'en parlerons pas d'avantage.

Supposons donc que cette tumeur fluctuante n'adhère pas à la trachée. A quoi pourrons-nous penser? A trois choses :

1° *A un lymphadénome* ;

2° *A un kyste* ;

3° *A un lipome* :

1° Les *lymphadénomes* ne présenteront un point de ressemblance avec les tumeurs qui nous occupent que lorsqu'ils seront arrivés à leur dernière période, c'est-à-dire la période de fusionnement où ils finissent par former une masse immobile, diffuse, qui ne tarde pas à provoquer de la douleur, des troubles fonctionnels et des désordres généraux. Comme les lipomes, les phénomènes douloureux et fonctionnels résultent de la compression des nerfs et des organes du cou, c'est-à-dire de vives douleurs le long des branches du plexus cervical accompagnées de

(1) M. A. Marfan. *Gaz. méd. de Paris*, 2 septembre 1882, p. 433. (Voir notre obs. VI). — Dans cette observation le diagnostic de lipome n'a été fait que pendant l'opération.

troubles respiratoires, phonateurs et pupillaires. Avec un envahissement plus considérable, nous pourrons avoir de nouveaux troubles du côté de l'œsophage, par suite de la compression des vaisseaux : de la cyanose et de l'œdème de la face. N'est-ce pas là le tableau clinique, poussé à l'extrême, que nous retrouvons dans le lipome diffus et volumineux de la région antéro-latérale du cou ?

Mais, en interrogeant le malade, nous apprendrons que le début de son affection remonte à peine à quelques années, que l'envahissement s'est fait d'une façon régulière et progressive, suivant toujours une même voie, c'est-à-dire la voie lymphatique, et presque toujours d'une façon symétrique. Puis, progressivement, ces petites tumeurs indolentes, souvent prises par le malade et même par le chirurgien appelé au début, pour de simples hypertrophies ganglionnaires d'origine irritative ou scrofuleuse, prennent un accroissement rapide en quelques mois et arrivent à acquérir ce développement que nous venons de signaler.

Ce début se rapproche également de celui de ces petits lipomes symétriques et multiples rapportés dans nos observations. Il n'y a donc que la marche rapide qui, pour le chirurgien, devient un élément de diagnostic différentiel d'une importance capitale. De plus, à sa dernière période, le lymphadénome n'est pas seulement limité à une région telle que celle qui nous occupe, puisque toutes les masses ganglionnaires susceptibles de subir un examen clinique se trouvent également envahies, ainsi que la peau, le système osseux et les testicules, qui, à leur tour, peuvent l'être secondairement. Signalons aussi une hypertrophie

de la rate, hypertrophie qui peut aller jusqu'à acquérir trois fois le poids normal de cet organe.

Jusqu'ici nous n'avons noté absolument rien de semblable chez les lipomateux.

Enfin, chez les individus atteints de lymphadénomes et arrivés à la dernière période, l'état général se trouve toujours atteint ; le teint prend une couleur de cire ; la perte des forces est particulièrement accentuée mais nullement en rapport avec l'amaigrissement qui peut être tardif. On a signalé même des accès de fièvre à forme intermittente.

Or, dans le lipome nous avons insisté sur la non existence de tous symptômes généraux, le lipomateux pouvant mourir tantôt par l'asphyxie, tantôt par une cachexie progressive qui peut être due à de la dysphagie. En ce dernier point, la terminaison pourra être la même dans le lymphadénome.

2° Les auteurs classiques font remarquer que les *kystes du cou* sont nombreux, mais, à tout bien considérer, les kystes volumineux se résument en trois classes : nous avons nommé :

a) *Les kystes ganglionnaires* ;
b) — *congénitaux* ;
c) — *hydatiques*.

a) Pour ce qui est des *kystes ganglionnaires,* les symptômes sont ordinairement tellement nets, qu'il est difficile de faire à leur égard une erreur de diagnostic. Ils prennent les formes les plus irrégulières en général, mais ils sont quelquefois un peu transparents. Leur indolence est la règle, mais quand ils ont pris un très grand volume, la tension intra-kystique étant de beaucoup augmentée, la

tumeur tend à s'enflammer et à suppurer. Donc, quand un malade sera soupçonné d'être atteint de kyste ganglionnaire, et qu'il se présentera à l'examen, il faudra, comme on l'a dit, toujours s'enquérir s'il n'y avait pas autrefois dans ce point une ou plusieurs petites grosseurs qui roulaient sous le doigt.

b) Les *kystes congénitaux* sont, eux aussi, transparents ; eux aussi ils sont multilobés, dans plus de la moitié des observations ; leurs parois sont peu épaisses ; ils sont indolents, et leur caractère de congénitalité permettrait de les confondre avec les lipomes congénitaux ; aussi, dans ces cas, c'est par la ponction, et parfois seulement au moment de l'intervention, qu'on pourra faire un diagnostic, et même, ajoutons que dans certaines variétés, il faudra avoir recours à l'étude microscopique de la tumeur (1).

c) Les *tumeurs hydatiques* du cou ont été observées sur la région latérale à maintes reprises (Bidloo, Rossi, Defrance); aucune douleur, accroissement lent et régulier, volume parfois considérable, tels sont leurs signes qui correspondent d'ailleurs à ceux d'un kyste ordinaire ou d'un abcès froid. On n'y trouve pas le frémissement hydatique : c'est du moins ce que nous avons pu constater dans les recherches personnelles faites à ce sujet. C'est encore ici à la ponction que le diagnostic se fera ; c'est la ponction qui permettra d'avoir le liquide et du liquide contenant des crochets caractéristiques.

Nous voyons donc comment le diagnostic d'un lipome pourra être porté en avant et sur les côtés du cou. Il nous

(1) Sénac, *loc. citat.*

reste à étudier le diagnostic en arrière, du côté de la nuque.

2° **Diagnostic d'un lipome de la région postérieure et de la nuque.** — En arrière, le diagnostic sera de beaucoup plus facile : un lipome ne se pourra confondre qu'avec un *abcès froid* ou un *kyste hydatique*, ou un *sarcome*.

Nous avons vu que les *abcès froids* n'atteignent jamais un volume assez considérable pour être capable d'induire en erreur au sujet d'un lipome diffus. Nous n'insisterons donc pas plus pour les abcès froids de la région postérieure que nous ne l'avons fait pour ceux de la région antéro-latérale.

Les *kystes hydatiques* ont été observés à la nuque assez fréquemment. Hewnden a, depuis longtemps, insisté sur leur fréquence relative ; ils présentent là les mêmes caractères que nous avons déjà décrits pour ceux de la région antérieure ; nous n'y reviendrons pas. Et leur diagnostic se fera de la même façon, par la ponction. Dans cette région, en effet, aucune organe à léser, aucune crainte à avoir d'enfoncer un trocart dans la tumeur : si c'est un kyste, on aura du liquide ; si c'est un sarcome, comme dans l'observation de notre maître, M. Lejars, observation qui a été publiée récemment, la ponction restera blanche. Et c'est au moment de l'intervention ou après, et par l'examen microscopique, que l'on verra, et parfois même difficilement, s'il s'agit d'un sarcome ou d'un lipome.

Nous voyons donc que, dans les cas de kystes, le diagnostic présente de sérieuses difficultés, et qu'il n'y a qu'une ponction qui puisse faire lever tous les doutes ; or, il n'y a pas d'inconvénients à pratiquer une ponction

exploratrice faite selon les règles antiseptiques. Cette exploration doit être faite avec un trocart fin : si du liquide s'écoule, la question est jugée, mais quand rien ne sort par la canule du trocart, et que d'ailleurs la tumeur est très fluctuante, le chirurgien peut hésiter encore entre un lipome et un encéphaloïde ramolli. Nélaton (1) proposait alors de plonger dans les tumeurs un trocart fin ou une aiguille à acupuncture et d'imprimer à l'extrémité profonde de la tige métallique un mouvement de circumduction. Dans un encéphaloïde ramolli, on peut faire exécuter ce mouvement de circumduction à l'extrémité profonde de la canule ; la même chose est impossible quand il s'agit d'un lipome.

3° *Y a-t-il des signes qui permettent de conclure à l'existence d'un lipome diffus dans la profondeur ?*

Autant le diagnostic d'un lipome diffus superficiel est facile, puisqu'en somme il saute aux yeux, autant il est difficile de pouvoir affirmer qu'une tumeur diagnostiquée lipome et semblant limitée, envoie profondément des ramifications qui se diffusent dans tous les interstices celluleux, en englobant les muscles, et en transformant toute la région en une éponge graisseuse traversée par les organes qui s'y trouvent contenus. Ce n'est guère que par une étude approfondie des symptômes de compression, étudiés précédemment, que l'on pourra soupçonner la diffusion des lésions ; et ceci est très difficile, nous le répétons, ce qui explique ces surprises survenant pendant l'opération, et l'on s'aperçoit seulement que l'ablation ne peut être complète.

(1) Nélaton, *Éléments de pathologie chirurgicale*, t. I, p. 400.

On a bien vu à peu près à quelle place siégeait la tumeur, on a bien marqué l'interstice musculaire par lequel elle paraît s'être développée au dehors, au début de son évolution ; mais quant à savoir dans quel sens elle est irradiée, ce serait se lancer dans l'inconnu et tenter la chance au lieu de faire un diagnostic.

Il existe enfin une forme de lipome, décrite et étudiée par M. le professeur Verneuil (1) dont les signes, dans certains cas avec le lipome diffus deviennent à peu près communs : nous voulons parler du *pseudo-lipome sus-claviculaire*. Dans un cas semblable, il faut s'en rapporter à la pathogénie spéciale, susceptible de déterminer cette affection. Il faut donc étudier le malade d'une manière complète, rechercher ses antécédents qui ne peuvent toutefois fournir que des présomptions. Si, d'autre part, on se base sur l'arthritisme, cette diathèse est par trop répandue pour constituer un bon élément de diagnostic. La constatation de quatre autres facteurs étiologiques invoqués pour expliquer la présence d'un pseudo-lipome, c'est-à-dire le sexe féminin, l'âge de la ménopause, la polysarcie et un certain degré d'excitabilité vague du système nerveux, peut augmenter la valeur de nos présomptions.

L'importance du siège de la lésion devient plus grande, le triangle sus-claviculaire est le siège de prédilection du pseudo-lipome, tandis que le lipome vrai y est relativement rare.

A la palpation, le pseudo-lipome a des contours indé-

(1) Verneuil, *loc. cit.*

cis, difficiles à limiter par le toucher et la vue ; et en cela ces signes sont communs avec ceux du lipome diffus. De plus, il n'y a pas trace de lobulation, tandis que le lipome vrai a presque un aspect lobulé.

M. Verneuil (1) a indiqué un autre signe : dans le pseudo-lipome on pourrait moins facilement soulever un pli de la peau sous-jacente.

Enfin disons en terminant, que la symétrie appartient en propre au pseudo-lipome.

(1) Verneuil, *Gazette hebdom.*, 21 novembre 1879.

CHAPITRE VII

Traitement.

Nous savons donc que nous sommes en présence d'une tumeur du cou et que cette tumeur est un de ces lipomes qui, en raison des symptômes cliniques et des troubles fonctionnels dont il est la cause, appartient à cette variété qui a fait le sujet de notre étude. Mais les lipomes diffus peuvent avoir un volume qui ne dépasse guère, du moins au premier aspect, celui des lipomes isolés et facilement énucléables. Dans ce cas, l'opération deviendra moins facile que si l'on avait affaire à une tumeur superficielle et isolable, mais aussi quelle différence il existe entre l'intervention dans ces lipomes de moyen volume et cependant diffus, avec les extirpations pénibles et laborieuses qui ont été signalées par les chirurgiens dans les cas où ces masses graisseuses énormes envahissent toute une région !

Aussi trouvons-nous que les indications opératoires varient selon la masse des tumeurs que l'on a devant soi.

Quand on a affaire à une tumeur de moyen volume, quelle que soit la région qu'elle occupe, le chirurgien ne doit pas s'attarder à employer des moyens médicaux dont les effets doivent être considérés comme nuls et qui permettront à la tumeur, par suite du retard apporté à l'opération, de prendre une extension plus considérable.

Car nous savons maintenant que les lipomes diffus ont une marche progressive, quoique lente, pouvant ainsi amener un jour ou l'autre des troubles qui mettent en danger la vie du malade. L'opération, sans être urgente, est utile et nécessaire.

L'opération devra toujours être faite sous chloroforme, car la tumeur, qui semble au premier abord superficielle, envoie, à travers les muscles, des traînées nombreuses qui suivent presque toujours les paquets vasculo-nerveux, de telle sorte que, par suite de cette localisation, l'extirpation, aussi complète qu'on peut la faire, d'un lipome diffus d'un moyen volume devient une opération aussi difficile que laborieuse et pouvant durer un temps plus ou moins long.

Après avoir antiseptisé la région, on devra faire une longue incision dépassant presque toujours les limites que fournit la tumeur superficiellement. Cette première incision ne devra comprendre que la peau. On verra alors au milieu du tissu cellulaire sous-cutané, une masse adipeuse, sanguinolente, molle, difficile à détacher de la peau au moyen du doigt, car les lipomes diffus ne présentent pas, en général, une coque fibreuse qui est la règle dans les petites tumeurs superficielles. On commencera donc par essayer d'enlever la plus grande partie de cette graisse, augmentant de précautions à mesure que l'on arrivera vers des régions plus profondes, et surtout quand ces régions se trouveront traversées par des organes importants. C'est alors que l'opération devient de plus en plus délicate car ces sortes de tumeurs saignent parfois beaucoup et masquent ainsi le champ opératoire. Arrivé à ce moment de l'intervention, le chirurgien procède alors, au moyen de

ciseaux, à une dissection qui devient de plus en plus pénible. Ayant pour but l'extirpation aussi complète que possible de la tumeur, il cherche à extraire toutes ces traînées graisseuses qui semblent naître comme par enchantement pendant l'opération et s'étendent de tous côtés, venant même des parties les plus profondes où il est parfois impossible d'aller les énucléer. Aussi, malgré toute l'attention et tout le soin qu'un opérateur peut apporter dans de semblables circonstances, il n'est jamais certain d'avoir enlevé tout ce qui appartenait à la tumeur. De là probablement les causes de récidives qui ont été signalées à maintes reprises et dont nous rapportons certaines observations.

Après une extirpation semblable, il reste un trou plus ou moins profond qui nécessite une compression dans le pansement pour amener une adhérence de la peau avec les parties profondes.

Si maintenant, nous nous trouvons en présence d'un de ces lipomes diffus dont le volume est tellement considérable qu'il ne faut pas songer à une extirpation totale en raison de cette tumeur si étendue aussi bien superficiellement que profondément, le rôle du chirurgien ne sera plus le même que dans le cas précédent. On ne peut penser en effet à opérer ces colliers adipeux qui entourent complètement le cou. Ce serait une intervention qui serait d'abord tout à fait incomplète et dont l'étendue arrêtera tout opérateur.

Si le malade ne présente aucun symptôme alarmant, s'il n'accuse aucune douleur, on devra alors se contenter d'employer les moyens médicaux.

Des pommades telles que celle à l'iodure de potassium, des badigeonnages de teinture d'iode pourront quelquefois,

sans amener toutefois aucun changement dans la tumeur, donner un bénéfice réel au malade au point de vue moral, surtout si on lui affirme que sa tumeur n'a rien à voir avec les affections malignes.

On a encore conseillé à l'intérieur l'arsenic soit isolé, soit associé à l'iodure de potassium. On a même prétendu que ces tumeurs avaient régressé dans certains cas, mais c'est plutôt une coïncidence qu'un effet direct sur cette affection, car nous pouvons affirmer que tous ces traitements n'ont absolument aucune influence sur l'état local. Signalons en terminant l'électricité sous forme de courants induits ou continus (1).

Mais on ne doit plus rester dans cette inaction lorsque la tumeur vient apporter des troubles dus à une compression nerveuse, qui est la cause de douleurs continuelles rendant parfois impossible l'existence du malade ; les troubles qui présentent un caractère beaucoup plus important, ce sont les troubles fonctionnels tels que la dyspnée, la dysphagie, la cyanose, etc., qui deviennent alors des causes d'opération urgente car la vie du malade est en jeu.

Dans ce cas, il ne faut pas penser à extirper la tumeur totalement, mais se contenter d'enlever la partie qui semble la cause déterminante de tous ces graves symptômes. Là encore, le chirurgien devra apporter toute son attention dans l'opération, car les régions qu'il est obligé de découvrir enferment les organes essentiels à l'existence. Une semblable opération ne fera donc que prolonger la vie du patient en lui enlevant ses douleurs et ses crises d'étouffement qui lui rendaient l'existence si pénible. Et encore,

(1) Th. de Ribet, 1886.

nous pouvons ajouter que cette amélioration ne sera probablement que passagère car le lipome diffus est une tumeur récidivante.

Il existe cependant certains cas où l'on doit se contenter seulement de moyens purement palliatifs pour combattre ces symptômes graves que nous venons de signaler. C'est lorsque le malade a déjà atteint un âge avancé et chez qui dans ces cas le remède pourrait devenir pire que le mal. Il en est de même lorsque le patient est arrivé à une période de cachexie telle qu'il devient impossible quel que soit le moyen employé de lui prolonger son existence.

Nous venons de dire à l'instant qu'en raison du caractère spécial que présente le lipome (nous voulons signaler la diffusion), il y a bien des chances pour voir la tumeur récidiver. Nous n'en voulons pour preuves que notre observation personnelle et celles signalées au 59e congrès des chirurgiens allemands. Cette *récidive* peut se faire sur place et nous voyons parfois la tumeur acquérir un aussi grand volume qu'avant l'opération et bien souvent en un temps beaucoup moins long ; et en cela le lipome diffus se rapproche des tumeurs malignes dont l'extirpation incomplète malgré toute l'habileté de l'opérateur est la cause de ces récidives foudroyantes que l'on voit survenir dans les carcinomes et les épithéliomes. Dans tous nos ouvrages classiques, nous lisons que le lipome n'est pas une tumeur récidivante ; on n'a voulu sans doute parler que des lipomes isolés et facilement énucléables, car en 1847 Vogel (1) rapporte un cas de lipome récidivant. Perrotte (2), dans

(1) Vogel, *Anat. path.*, 1847, page 192.

(2) Perrotte, Th. de Paris, 1857 (L'obs. se trouve dans la *Gaz. des Hôp.*, du 20 janvier 1846).

sa thèse inaugurale, en rapporte également un cas signalé par Michon. A ces observations que l'on peut renier comme appartenant exclusivement aux tumeurs qui nous occupent, en raison de l'anatomie pathologique qui était mal connue, nous pouvons encore en ajouter d'autres beaucoup plus récentes et qui semblent indiscutables. En effet, en 1886, dans la *Revue de chirurgie*, Poulet (1) rapporte un cas de lipome récidivant. Enfin qu'il nous soit seulement permis de signaler les cas assez nombreux de récidive fournis par Williams (2) en Angleterre à côté desquels il faut ajouter ceux que nous retrouvons dans les archives de Langenbeck (3) en Allemagne.

Le temps nous a manqué pour faire la traduction de ces observations.

Malgré ce que nous venons de dire il ne faut pas conclure que le lipome diffus est fatalement récidivant. En effet, en Allemagne Madelung (4) nous fournit le résumé de 30 observations avec opérations et pour lesquelles il n'y a pas eu un cas de récidive.

Les statistiques sont donc en somme beaucoup moins sombres comme résultats qu'on ne le supposerait, et l'idée de récidive ne doit jamais être une cause pour arrêter la main du chirurgien. Car, d'après les indications que nous avons fournies, il est facile de comprendre que le malade a tout bénéfice à se laisser opérer ne courant en somme aucun risque, surtout aujourd'hui où l'on opère rapidement et proprement.

(1) Poulet, *Rev. de chir.*, 1886, page 109.
(2) Williams, *Transactions of the path. Loc. of London*, ann. 1890, p. 289.
(3) Langenbeck, *Arch. für klinische Chirurgie*, 1892, (dernier semestre).
(4) Madelung, *Arch. für klin Chir.*, 1888, XXXVII. t. 1, p. 106.

OBSERVATIONS

Observation I

Lardier (de Rambervilliers). Sur l'hérédité du lipome. *Revue médicale de l'Est*, 1884, p. 273.

M. A... épouse la sœur de M. B... ; B... épouse la sœur de A... (ce fait peut se rencontrer quelquefois. A... et B... sont beaux-frères à double titre. (On ne peut désirer de famille plus intimement unie, pour permettre au médecin de suivre, dans la descendance de l'un et de l'autre ménage, la filiation des manifestations héréditaires et constitutionnelles. A... qui vit encore est indemne de toute influence diathésique. Sa femme est lipomateuse. Le ménage B... semble ne présenter aucune tare organique).

Suivons de chaque côté la filiation : *du premier mariage* naît une seule fille, chez laquelle se développent avec le temps divers lipomes. Surviennent deux petites filles qui présentent, l'une des accidents de coliques hépatiques, l'autre des lipomes multiples, mais de petit volume. Toutes deux se marient à leur tour, et présentent toutes deux comme suite de couches, des ulcérations du col de l'utérus.

Du second mariage naissent 7 enfants, 3 garçons et 4 filles et chose remarquable, toutes les filles sont lipomateuses à des degrés divers. Chez les garçons, on ne constate aucune tumeur adipeuse, mais tous trois présentent une constitution arthritique.

Observation II

Obs. du Dr Ozenne. Sur un cas de lipome déterminé par un traumatisme. *Journal de médecine de Paris*, 1889, p. 341.

(Obs. V.) — *Lipome de la nuque* ; Heully, 28 ans, tapissier, faisait

autrefois le métier de charpentier. Il y a 8 ans, il travaillait courbé, lorsqu'un morceau de chêne de 0 m. 80 de longueur sur 0 m. 30 de largeur et 0 m. 15 d'épaisseur, lui tomba sur la nuque. Une tuméfaction assez grosse apparut les jours suivants, puis elle diminua avec le temps, mais ne disparut pas complètement. Il resta pendant 5 ans une nodosité de la grosseur d'une noisette, qui depuis 3 années, a pris un tel volume qu'actuellement elle offre celui d'une tête de fœtus.

Observation III.

Darbez. *Thèse de* 1868.

Un cas où l'on pouvait noter la répartition de 2.080 tumeurs, dont 280 à la tête et au cou.

Mort par cachexie.

Observation IV.

Huguier. *Société de chirurgie*, 7 mars 1855.

Le 25 octobre 1854 est entré à l'hôpital Beaujon, le nommé Cambouze, Jacques-Hippolyte, 55 ans, paveur, né à Paris.

A toujours joui d'une excellente santé.

Père mort à 87 ans, mère morte à 67 ans (hémorrhagies utérines répétées).

Deux sœurs qui se portent bien.

Jamais d'affection semblable dans sa famille.

Il y a 6 ans, après une chute, il s'aperçut de la présence d'une tumeur qui débutait au côté gauche et en haut de la nuque vers les insertions supérieurs des muscles postérieurs du cou.

Cette tumeur a toujours grossi et n'a pas tardé à être accompagnée de beaucoup d'autres qui sont venues insensiblement et dont plusieurs sont d'un volume considérable.

Elles ont la consistance, l'aspect, la forme et tous les caractères du lipome : leur nombre est considérable, il y en a sur presque tout le corps, au tronc et aux membres, distribuées symétriquement. Quelques-unes sont impaires, sous la mâchoire et au pubis par exemple.

Malgré cela, cet homme jouit d'une excellente santé ; bon appétit, sommeil, etc.

Le mouvement seul est gêné dans plusieurs sens.

Il existe deux tumeurs de chaque côté du maxillaire inférieur ; volume d'une petite orange.

Deux de chaque côté de la partie antérieure du cou, et une impaire sur la ligne médiane, de même volume.

Les autres lipomes disséminés sur le reste du corps sont au nombre de 40 pour les pairs et de 3 pour les impairs, ce qui porte à 43 le nombre de ces tumeurs chez cet homme.

Observation V.

Foucher, *Gazette des hôpitaux*, 1869, p. 485.
Revue clinique hebdomadaire.

Homme 33 ans. Bonne santé. Hôtel-Dieu.

Antécédents héréditaires. — Nuls.

Antécédents personnels. — Aucun accident scrofuleux ou syphilitique. Tumeur apparue à la nuque depuis un an, sans douleur, suivie de l'apparition d'une autre du côté opposé.

Actuellement, il existe 4 lipomes à la partie postérieure de la nuque. Un de chaque côté du corps thyroïde.

Six autres lipomes sur le corps, tous symétriques, sous-cutanés, sauf deux du corps thyroïde qui sont profonds.

M. Foucher, malgré la demande du malade, renonce à une opération.

Observation VI.

Lipome diffus siégeant au-dessus de la nuque dans le cuir chevelu et envahissant la région cervicale. M. A. Marfan. Remarques sur le lipome. *Gaz. médicale de Paris*, 2 septembre 1882, page 433.

Le nommé Célestin G...., âgé de 23 ans, entre le 28 avril 1882 dans le service de M. Théophile Anger, à l'hôpital Cochin (salle St-Jacques, n° 12).

Il y est amené par une fracture bi-malléolaire qui ne présente rien

de particulier. On le place dans un appareil plâtré le lendemain de son entrée à l'hôpital. Cet appareil est enlevé le 4 juin. La fracture est consolidée ; mais le malade a encore quelques raideurs articulaires : on lui annonce qu'il a quelques jours à rester à l'hôpital. Il déclare alors qu'il veut profiter de son séjour pour se faire enlever une tumeur dont il est porteur. Cette tumeur siège à la nuque, du côté gauche, au niveau du cuir chevelu.

A cet égard, voici les renseignements que nous avons recueillis :

Le malade appartient à une famille où l'on est généralement très gros ; lui-même à toutes les apparences d'un individu dont le tissu adipeux est fort abondant. Il est charretier, et cette profession nous fait supposer qu'il doit être alcoolique. Il est le seul de sa famille qui soit porteur d'une tumeur de ce genre.

C'est vers l'âge de sept ans qu'il sentit, pour la première fois dans la région indiquée, une tumeur toute petite dont le volume était comparable à celui d'une noisette. Il ne se souvient pas d'avoir reçu un coup à ce niveau. Il dit nettement qu'à cette époque la tumeur n'était pas sphérique, mais un peu aplatie.

A aucune époque, le malade n'a souffert de la tumeur.

A l'âge de dix ans, c'est-à-dire trois ans après l'apparition de la tumeur, il a eu les fièvres dans l'Ille-et-Vilaine ; il raconte qu'elles ont duré trois mois, qu'il avait un accès tous les deux jours. Il ne se rappelle pas qu'on lui ait donné du sulfate de quinine.

Cette maladie n'a eu aucune influence sur le développement de la tumeur qui a été progressif.

A l'âge de 20 ans. sa tumeur avait à peu près un volume moitié moindre de celui qu'elle a au moment de son entrée à l'hôpital. Bien qu'il soit très vigoureux, on l'exempte du service militaire à cause de sa tumeur.

Quand il entre à l'hôpital pour sa fracture, les caractères de la tumeurs sont les suivants : elle a la forme d'une demi-sphère parfaite ; elle a le volume du poing ; elle siège à la nuque, du côté gauche, et au niveau du cuir chevelu ; la peau qui la recouvre dans sa partie culminante ne possède pas de cheveux. Cette tumeur est presque sessile ; à peine peut-on reconnaître un rudiment de pédiculisation.

Au palper, la tumeur ne donne pas la sensation qu'elle soit lobulée ; elle est un peu molle ; elle est recouverte par une peau qui semble un peu amincie ; elle est la seule tumeur que présente le malade.

On diagnostique un kyste sébacé.

L'opération a lieu le 13 juin ; on la juge si facile qu'on ne donne pas le chloroforme au malade.

M. Théophile Anger nous fait opérer sous ses yeux. Une incision verticale est faite qui comprend toute l'étendue de la tumeur. Cette incision est faite assez profonde pour qu'elle nous conduise sur la poche du kyste présumé : mais au lieu de tomber sur une poche, nous arrivons sur des lobules graisseux, isolés, séparés les uns des autres par des tractus fibreux très résistants et très épais. Ces tractus s'insèrent d'une part sur la face profonde de la peau ; d'autre part ils s'enfoncent dans l'épaisseur de la tumeur,

A ce moment, l'opération s'annonce comme devant être laborieuse, et on regrette de ne pas avoir endormi le malade.

Sur les conseils de M. Anger, nous disséquons la tumeur avec des ciseaux, en sectionnant les tractus fibreux au niveau de leur insertion, à la face profonde de la peau. Nous arrivons ainsi presque sur l'aponévrose profonde, au point où elle s'insère à la ligne courbe supérieure de l'occipital ; la tumeur est solidement attachée à cette aponévrose. Nous sectionnons toujours les tractus fibreux avec des ciseaux, et, après une dissection d'une demi-heure environ, la tumeur est enlevée en un seul bloc.

Pendant la durée de l'opération, nous avons rencontré quelques petites artères dont il a été facile d'arrêter le jet par la forcipressure.

La cavité qui résulte de l'ablation a des parois très nettes qui montrent qu'on n'a rien laissé de la tumeur.

Après l'ablation, la peau a des dimensions telles qu'on est obligé d'en couper environ un centimètre de chaque côté de l'incision. On rapproche ensuite les parois ; on maintient le rapprochement par deux petites bandes de gaze appliquées sur les deux lèvres de la plaie.

Pansement de Lister.

Observation VII

Boucher (de Rouen). *France médicale*, 13 juin 1889, n° 67, p. 769.

Mme N..., âgé de 55 ans, a joui jusqu'en 1887 d'une santé exceptionnelle. Au point de vue héréditaire, ses parents et grands parents sont morts tous à un âge très avancé, sans tare morbide, sauf la mère qui aurait en une sciatique goutteuse.

Jusqu'à l'apparition de la ménopause qui se produisit en 1886, rien de spécial chez notre malade.

A cette époque, cette dame fut prise de violentes congestions de la face dont la recrudescence coïncidait précisément avec la date de l'époque menstruelle.

Le caractère se modifie, il devient particulièrement irascible, il y eut même de vérilables crises de fureur pour des motifs insignifiants.

Un matin, Mme N... procédait à sa toilette, quand sa femme de chambre lui fit remarquer deux grosseurs survenus de chaque côté du cou ; d'abord on s'en inquiète peu, mais bientôt on leur attribua les congestions si pénibles de la face, survenant surtout à la fin du repas, et pendant lesquelles elles semblaient augmenter de volume.

Ces deux grosseurs formaient une saillie ayant environ les dimensions d'un œuf de pigeon ; la peau n'offrait rien de particulier à leur niveau, profondément on éprouvait comme la sensation d'un corps élastique, sans aller cependant jusqu'à la résistance d'un ganglion.

La pression n'était pas douloureuse, et la malade n'accusait qu'un peu de pesanteur passagère dans la région du cou. Le stéthoscope révélait au dessus et au dessous d'elles un bruit de souffle continu ayant pour siège évident la jugulaire externe et d'origne anémique ; à la base du cœur un petit souffle le long du sternum au premier temps.

Mais un phénomène d'une netteté absolue attirait bientôt mon attention ; la simple pression du stéthoscope produisait sur la peau une rougeur qui persistait avec une intensité anormale. Je puis même dire que chez aucun malade, il ne m'avait été donné de voir la tache méningitique aussi marquée et aussi prolongée.

Les urines furent dosées qualitativement et quantitativement sans donner aucun résultat.

En 1887, apparaissent deux nouvelles tumeurs symétriques, allongées, du volume d'une petite amande, situées à la face dorsale de la main entre la tête des deuxième et troisième métacarpiens.

Vers la fin de cette même année, deux autres tumeurs symétriques un peu plus volumineuses, se montraient en arrière de la malléole externe.

En 1888, deux tumeurs, ayant environ les dimensions de celles du cou, se prononçaient de plus en plus dans les plis du jarret. Vers le mois de décembre, à la suite de quelques douleurs articulaires vagues, subaiguës, intermittentes, quelques craquements étaient perceptibles dans les deux genoux.

Le rhumatisme chronique évoluait de plus en plus. Voilà sommairement l'état de la malade en mai 1889.

Système nerveux. — Fréquents accès de colère pendant lesquels Mme M... a la face violacée et est ensuite couverte de sueurs, intelligence conservée toutefois avec la préoccupation continuelle de son affection.

Aucun trouble de la sensibilité, le réflexe tendineux serait peut-être un peu exagéré : état de paresse vaso-motrice persistant.

Système circulatoire. — Le souffle, à la base et au premier temps, ne s'est pas modifié, ainsi que le constate mon excellent confrère le Dr Delabost qui vit récemment la malade avec moi, et pensa aussi à un souffle anémique ; le pouls et la température sont normaux, les systèmes digestif et respiratoire sont intacts et, en dehors de légères obnubilations visuelles, coïncidant avec les congestions passagères auxquelles la malade est sujette, il n'y a rien à signaler du côté des organes des sens. Les deux craquements articulaires existent dans les articulations du genou et le coude droit. Ainsi donc, chez cette malade, qui de par sa mère (névralgie sciatique goutteuse) est candidate à une maladie par ralentissement de la nutrition, les troubles nerveux psychiques, modification du caractère, accès de colère violente, l'état de paralysie vaso-motrice, survenant après la ménopause, sont bientôt suivis de l'éclosion successive de tumeurs symétriques dans le tissu cellulaire sous-cutané, signe avant-coureur de rhumatisme chronique qui va en se caractérisant de plus en plus.

Observation VIII

Bucquoy. *Société médicale des hôpitaux de Paris*, 17 juin 1891.

Le nommé F. Alexandre, entré le 9 mars 1891, à l'Hôtel-Dieu, dans le service du Dr Bucquoy, salle St-Augustin, lit n° 19, pour une sciatique gauche déjà ancienne, mais présentant une intensité telle à ce moment qu'elle lui rendait impossible l'exercice de sa profession.

C'est un homme de bonne constitution, d'apparence robuste, sans tendance marquée à l'obésité, et ordinairement bien portant ; pas d'habitudes alcooliques.

A dix-huit ans, il contracte la syphilis qui est soignée par Ricord et n'a pas ultérieurement de manifestations syphilitiques.

En 1875 et 1876 il a plusieurs bronchites pour lesquelles il est entré successivement à Necker et à St-Antoine, et qui laissent chez lui une certaine prédisposition à s'enrhumer et de l'essoufflement.

Garçon de bureau, et toujours sur ses jambes, celles-ci se couvrent de varices ; il est obligé de se soigner pendant quatre mois pour un ulcère variqueux.

A la même époque, il a de l'eczéma aux jambes et entre pour cela à l'hôpital St-Louis.

Cet ensemble de phénomènes qui dénote chez ce malade de l'arthritisme n'avait pas troublé sérieusement sa santé ; seulement, depuis plusieurs années, il éprouvait fréquemment des douleurs lombaires qui s'étendaient jusque dans les membres inférieurs et augmentaient d'intensité dans les temps froids et humides.

Leur aggravation motiva son entrée à l'hôpital.

On est immédiatement frappé du faciès particulier de ce malade et du développement énorme de son tissu adipeux qui lui fait au-dessous de la mâchoire inférieure un vaste double menton. En arrière, se trouvent de grosses masses graisseuses disposées symétriquement sur la nuque et derrière les apophyses mastoïdes, de sorte que le cou tout entier est comme entouré d'une espèce de collier coupé en divers points par des sillons plus ou moins profonds.

Le début du gonflement du cou date de 1875. Ce gonflement paraît

avoir été lent et progressif. En même temps, d'autres tumeurs semblables se développaient en divers points du corps.

Toutes ont la même apparence et présentent un volume qui varie de celui d'une petite mandarine à une grosse orange. Elles sont mal limitées et se présentent sous la forme de tumeurs arrondies ou fusiformes, de consistance molle et pâteuse, sans changement de décoloration de la peau et se déplaçant avec celle-ci dans les mouvements qu'on leur imprime.

Un caractère qui est bien particulier est une disposition symétrique des deux côtés de la ligne médiane qui forme une séparation entre celles qui en sont le plus rapprochées.

Voici du reste leur distribution :

Sur la mâchoire elles forment un collier qui simule le double menton des gens obèses.

Derrière les oreilles et les apophyses mastoïdes, deux tumeurs un peu plus dures que les précédentes et du volume d'un œuf environ.

A la nuque deux autres séparées par les apophyses épineuses des vertèbres cervicales.

Sur la partie antérieure du tronc, quatre tumeurs.

Sur la partie postérieure dans la région lombaire, deux tumeurs symétriques.

Dans la partie la plus déclive du scrotum, deux grosses masses en arrière et en bas des testicules, qu'elles refoulent vers l'anneau.

Enfin, à chaque bras, un peu en dehors de l'aisselle, deux tumeurs allongées.

Pas de tumeurs sur les membres inférieurs, pas même sur le gauche, siège de la sciatique.

La nature de ces tumeurs est indiscutable, ce sont des lipomes multiples, symétriques.

Elles ne portent pas atteinte à la santé du malade, leur volume n'est pas assez considérable pour apporter une gène sérieuse dans les fonctions : elles augmentent peu et restent indolores et ne constituent guère qu'une difformité.

Ce malade de M. Bucquoy a été retrouvé à Bicêtre le 8 juillet 1892. Les lipomes sous-maxillaires ont considérablement diminué d'une fa-

çon lente mais continue, bien que le malade ne fasse aucun traitement ; les autres lipomes paraissent être restés stationnaires : l'état général du sujet est excellent, il a un peu engraissé, ne présente aucune manifestation cutanée à l'heure actuelle, et n'éprouve plus aucune douleur.

Observation IX.

Cargowla. *Annales médico-psychologiques*, mars-avril 1891. *Paralysie générale avec signes somatiques et psychiques. Absence d'accès congestifs. Développement de tumeurs lipomateuses dans le tissu sous-cutané. Situation symétrique de ces tumeurs.*

L.. François, 42 ans, cocher.

Dr Legras pose le diagnostic, confirmé d'ailleurs, de paralysie générale avec affaiblissement des facultés intellectuelles et de la mémoire : idées vagues de persécution, inconscience, malpropreté.

Apparition sans maladie intercurrente d'un pannicule adipeux sous-cutané, donnant l'apparence de l'obésité.

A la région zygomatique, en avant du tragus, et symétrique de chaque côté de la face, une tumeur lipomateuse, grosse comme un œuf de pigeon.

En arrière de chaque oreille, deux tumeurs semblables.

A la région sous-maxillaire, une masse graisseuse fait le tour de toute la région. Elle est lâche, diffluente, peu élastique, séparée en deux moitiés inégales (celle du côté droit est plus saillante) par une dépression médiane à peine sensible. Autres tumeurs aux clavicules, au niveau du deltoïde, et à la région sacrée.

Observation X.

Lipomes multiples symétriques. — Tabès-arthritisme. — Bouju. *Des lipomes multiples symétriques d'origine nerveuse.* Th. de Paris, 1892.

Désiré L... âgé de 52 ans, bijoutier, actuellement à l'asile de Bicêtre.

Antécédents héréditaires. — Son père est mort à 42 ans d'une pneumonie ; c'était un buveur d'absinthe. Mère morte à 40 ans d'une affec-

tion qu'il ne définit pas bien, mais qui parait être une affection cardiaque. Elle était rhumatisante.

Trois frères. Un s'est pendu à la suite de pertes d'argent, les deux autres sont actuellement bien portants.

Antécédents personnels. — Rien de particulier dans l'enfance : jamais de maladies aiguës. Vers l'âge de 20 à 25 ans, il était sujet à de fortes migraines qui duraient plusieurs heures et se dissipaient après le sommeil. Depuis elles ont peu à peu disparu. Chauve de bonne heure ; vers l'âge de 20 ans, il avait déjà le front tout découvert.

Ecoulement blennorrhagique à 22 ans ; pas de syphilis : pas d'excès vénériens.

En 1872, c'est-à-dire à l'âge de 32 ans, il fut atteint tout à coup d'une cécité presque absolue, avec chute de la paupière supérieure, surtout à droite ; cette amaurose disparut graduellement ; il ne persista longtemps que de la diplopie qui dura environ huit mois et de la chute de la paupière supérieure droite. Une amélioration rapide se produisit.

En 1885, se promenant dans la rue, il s'aperçut tout à coup que ses jambes lui manquaient, et il tomba sans avoir nullement perdu connaissance. Il fut transporté à l'Hôtel-Dieu et en sortit quelques jours après marchant aussi bien qu'auparavant.

Trois ans après, il sentit ses jambes faiblir peu à peu et fut obligé pour marcher de s'aider d'un bâton et de regarder ses pieds en marchant.

A la même époque à peu près, il eut quelques troubles nouveaux de la vue ; il voyait des papillons, il eut même des hallucinations : il voyait des ombres chinoises, des personnes courant sur les toits, des animaux, en particulier des lions.

Il est vrai qu'à cette époque, il fit quelques excès de boisson ; il avait des pituites le matin.

Depuis 4 à 5 ans, il se plaint de douleurs dans les membres, surtout à gauche : aux membres inférieurs douleurs particulières, il lui semble, dit-il, qu'on lui « fore » le genou et le cou-de-pied gauche. Ces douleurs reviennent presque périodiquement tous les mois avec une durée de tantôt un jour, tantôt jusqu'à trois jours.

Ces douleurs surviennent la nuit.

Il y a également parfois des douleurs lombaires mais peu intenses et localisées.

Etat actuel. — En dehors de son aspect particulier, dû à l'existence de tumeurs dont nous parlerons plus loin, le malade offre actuellement les particularités suivantes :

Au point de vue de son système nerveux, inégalité pupillaire ; la pupille du côté droit est plus petite que celle du côté gauche.

Il existe encore un peu de ptosis à droite. Le signe d'Argyl-Robertson n'existe pas. Il n'y a pas de rétrécissement du champ visuel. Le réflexe rotulien est manifestement aboli. Pas d'incoordination des mouvements. Pas de troubles de la sensibilité générale. En somme les seuls troubles que l'on puisse rapporter au tabès sont actuellement les douleurs térébrantes, l'absence de réflexe rotulien et ces troubles de la vue ; mais il semble qu'étant données les manifestations précédemment décrites, et en particulier cette chute survenue sans perte de connaissance et cette difficulté de la marche pendant quelque temps, il soit difficile de ne pas admettre que nous avons bien affaire là à un tabès, mais à un tabès un peu anormal dans son évolution.

Son poumon, son cœur ne présentent rien de particulier ; l'appétit est presque nul ; jamais de vomissements ; pas de constipation.

Les artères temporales sont sinueuses, les radiales paraissent normales.

En 1878, c'est-à-dire à l'âge de 28 ans, on lui fit remarquer un jour qu'il portait derrière la nuque une grosseur dont il ne s'était jamais aperçu.

Peu de temps après, son cou grossissait, il lui était impossible de porter ses chemises, et successivement il s'apercevait de la présence d'autres tumeurs siégeant un peu partout sur la surface de son corps. Il ne suivit jamais de traitement.

Aujourd'hui il se présente à nous avec un aspect tout particulier. C'est un homme de petite taille, maigre, il pèse 117 livres et dit avoir pesé 150 livres il y a 7 ans ; les membres inférieurs et supérieurs sont grêles et font un contraste bizarre avec le tronc et surtout la tête qui présente un développement anormal presque monstrueux.

Ces tumeurs ont augmenté progressivement de volume et le malade dit qu'elles paraissent encore augmenter.

La tête est appuyée sur un collier énorme, comme prise dans une minerve ; le malade peut faire des mouvements de latéralité, mais ils sont difficiles ; en général il reste raide, la tête droite et le regard en avant.

Au premier aspect, on voit que la tête est soutenue par quatre grosses tumeurs symétriques : deux au niveau de la nuque, deux sous le maxillaire supérieur. Ces deux sortes de masses sont séparées par un sillon très net qui part du lobule de l'oreille et descend obliquement en avant vers la région claviculaire.

Cette séparation n'est qu'apparente, car la palpation permet de reconnaître des masses molles qui réunissent de chaque côté les deux gros lobes antérieurs et postérieurs.

Les lobes antérieurs et sous-maxillaires sont cachés en partie par la barbe ; elles forment deux masses symétriques descendant du maxillaire jusqu'à la clavicule. Ces deux masses sont séparées par un sillon médian.

Circonférence d'un lobule de l'oreille à l'autre en passant par la partie la plus convexe : 38 centimètres.

De la symphyse du menton au bord supérieur du sternum égale 17 centimètres. Cette ligne suit le sillon qui sépare les deux lobes.

La palpation de chacune de ces masses donne une sensation identique propre aux lipomes.

Les deux tumeurs postérieures donnent une circonférence de 33 centimètres ; elles sont divisées en plusieurs lobes visibles à l'inspection seule ; à la palpation, on sent mieux encore ; on compte 4 lobes de chaque côté.

Les lobes situés du côté de la tubérosité occipitale externe sont très nettement limités du côté du crâne ; il y a là un sillon où on peut enfoncer le doigt. Ils sont durs et légèrement douloureux à la pression.

Nulle part on n'observe de changement de coloration de la peau.

La distance qui sépare la tubérosité occipitale externe du sillon situé en arrière est de 11 centimètres.

Un sillon très marqué sépare la région du cou de la région thoraci-

que ; il mesure 52 centimètres de circonférence ; il est dirigé obliquement en bas et en avant.

Les autres régions : tronc, abdomen, membres inférieurs, étaient également envahies par des lipomes symétriques.

Si bien que ce malade présentait 31 tumeurs visibles affectant une symétrie parfaite.

Observation XI

Lipomes multiples et symétriques chez un malade atteint de rhumatisme articulaire subaigu avec purpura des membres inférieurs, par Armand Siredey. *Société médicale des hôpitaux*, 30 juin 1892.

H... Adrien, âgé de 48 ans, est entré le 17 juin 1892 dans la salle St-Maurice, à l'Hôtel-Dieu annexe, pour des douleurs articulaires qui le mettent depuis quelques jours dans l'impossibilité de marcher.

Antécédents héréditaires. — Rien à signaler du côté de la famille. Les grands parents qu'il n'a pas connus, ont été, dit-il, très robustes et il n'a entendu parler d'aucune tare ou difformité en ce qui les concerne.

Son père était très fort, un peu gros, rouge de figure et sujet à des douleurs rhumatismales. Sa mère est morte à 70 ans après être restée onze mois alitée. Le malade ne l'a pas vue à cette époque et ne sait à quelle affection elle a succombé. Mais il se rappelle que ses parents étaient robustes et travaillaient continuellement aux champs.

Ils ont eu onze enfants dont quatre sont morts en bas-âge.

Deux autres frères sont morts entre 50 et 60 ans, après avoir eu pendant longtemps les jambes enflées.

Il a encore plusieurs frères et sœurs vivants, et quoiqu'il ne puisse donner de renseignements très précis sur leur santé, il affirme qu'ils ne présentent aucune maladie chronique, aucune difformité comparable à la sienne.

Dans toute sa famille, il ne connaît d'ailleurs personne qui ait présenté des troubles analogues à ceux dont il est atteint.

Antécédents personnels. — H... a exercé diverses professions, il a été garçon épicier ; plus tard il a travaillé comme journalier au fort de Vincennes ; actuellement il est employé dans une fabrique de colle.

Il a eu la variole à 4 ans, la fièvre typhoïde à 12 ans. Pendant son enfance et sa jeunesse il était sujet aux épistaxis.

Vers l'âge de 15 ans, il ressentit dans les articulations des douleurs vagues, assez persistantes, mais qui ne l'obligèrent pas à garder le lit. Fréquemment, depuis cette époque, il éprouva des douleurs analogues à la suite de refroidissement ou de fatigues.

Il eut à 28 ans une fluxion de poitrine et en 1889 l'influenza.

En dehors de ces diverses maladies, il dit avoir toujours travaillé régulièrement. Il n'a d'ailleurs jamais été à l'hôpital.

Les douleurs dont il se plaint datent de trois semaines environ. Depuis huit jours, le malade a remarqué sur ses deux jambes de nombreuses taches rouges qui augmentaient chaque jour, en même temps que la peau était légèrement œdémateuse. Ce sont ces accidents qui ont motivé son entrée à l'hôpital.

A son entrée, on constate un peu de fièvre, 38°2.

On fait le diagnostic d'arthrite subaiguë, il a de plus un pied plat valgus ; il présente encore une éruption de purpura.

Rien à signaler du côté du tube digestif, le malade a conservé l'appétit, selles normales et régulières, foie normal.

Pas de sucre ni d'albumine dans les urines.

Pouls régulier, un peu dur, mais les artères ne sont pas athéromateuses. Lésion cardiaque, révélant l'athérome aortique avec rétrécissement de l'orifice et sans insuffisance.

Rien d'appréciable à l'auscultation de la poitrine ; le malade a depuis longtemps une petite toux sèche, brève, vraisemblablement d'origine nerveuse.

En résumé, H... est atteint de rhumatisme articulaire subaigu accompagné de purpura, et coïncidant avec des phénomènes d'aortite chronique.

Mais avant même de découvrir le malade pour examiner les articulations dont il se plaint, l'attention des observateurs est attirée par d'énormes tumeurs qui enveloppent le cou à la manière d'un collier, et offrant à l'examen le plus superficiel tous les caractères des lipomes. Il existe d'ailleurs des productions analogues sur divers points du corps :

toutes ces tumeurs sont distribuées régulièrement et avec une symétrie parfaite. Les plus volumineuses occupent la région du cou.

En avant, elles forment, immédiatement au-dessous de la mâchoire inférieure, deux masses à peine séparée l'une de l'autre, sur la ligne médiane, par un léger sillon vertical.

Ces masses, qui ont la grosseur des poings, et descendent jusqu'au devant du larynx, ont, suivant que la tête est fléchie ou relevée, l'apparence d'un énorme double menton ou d'un gros goître, d'autant plus qu'un prolongement inférieur descend au devant du cou jusqu'au niveau du sternum, derrière lequel il disparait.

Sur la nuque, les tumeurs analogues sont disposées sous la forme de deux masses transversales séparées l'une de l'autre par un sillon vertical très profond qui est de temps à autre le siège d'un intertrigo très pénible.

Ces masses légèrement étranglées sur la ligne médiane par un sillon vertical, viennent, la supérieure, jusqu'au niveau des apophyses mastoïdes, l'inférieure jusqu'à l'épine de l'omoplate qu'elle déborde en bas. La masse supérieure soulève une partie du cuir chevelu jusqu'à la moitié de la hauteur de la région occipitale et les follicules pileux se sont atrophiés, à ce niveau les cheveux font place à un duvet fin. Il est évident que ces tumeurs, comme celles de la région antérieure, sont formées de deux grosseurs distinctes, qui se sont réunies sur la ligne médiane, et sont à peu près confondues maintenant. Un examen plus approfondi nous montre que ces tumeurs sont assez mal limitées. Si leur centre forme une partie saillante parfaitement distincte (surtout en arrière), leurs bords se confondent avec un épaisissement diffus du tissu adipeux qui enveloppe d'une nappe lipomateuse la partie supérieure du thorax, les épaules et les bras jusqu'aux coudes.

Entre les tumeurs de la région cervicale antérieure et celle de la nuque, on sent les prolongement irréguliers sur lesquels se soulèvent de place en place de petits nodules saillants et appréciables à la vue. Un de ces nodules, un peu plus gros qu'une noix, déborde en avant et en haut la branche gauche de l'os maxillaire inférieur et empiète légèrement sur la joue gauche : c'est le seul point de la face qui soit atteint.

Les deux épaules sont recouvertes d'une masse graisseuse assez uni-

forme qui déborde en bas la paroi postérieure de l'aisselle, et forme une tumeur allongée parallèle à ce bord.

Sur les membres supérieurs, les lipomes se présentent sous la forme diffuse en larges traînées ayant leur maximum d'épaisseur en dedans du biceps, en dehors et en arrière du tricéps. Au niveau du coude la masse graisseuse forme plusieurs bosselures plus visibles, qui donnent au toucher une sensation comparable à celle des paquets variqueux, en avant de l'articulation, surtout en dedans, mais elle ne descend pas au-dessous de l'insertion radiale du biceps, la partie inférieure de l'avant-bras et la main sont indemnes.

On sent encore sur le thorax de larges plaques de graisse, l'une oblique, en dehors en bas, au niveau de l'angle de l'omoplate, l'autre en arrière de l'épine de l'omoplate à peu de distance de la ligne médiane.

Les mamelles sont presque développées comme chez une femme et manifestement lipomateuses.

En dehors de la ligne blanche, au dessous de l'ombilic, il existe de chaque côté une masse graisseuse assez considérable qui descend vers l'arcade crurale.

Au niveau de l'orifice inguinal, des deux côtés, de petites boules graisseuses, du volume d'un œuf de pigeon, simulent une hernie ; mais il est facile de voir que l'anneau est bien fermé, et qu'il n'existe aucune pointe de hernie.

Le scrotum est indemne et les testicules parfaitement à leur place.

En arrière, entre les plaques déjà signalées, on trouve de petites tumeurs au niveau des articulations coxo-vertébrales.

D'autres tumeurs analogues existent à la racine des cuisses, au niveau du triangle de Scarpa.

Toutes ces masses adipeuses, qu'elles se présentent sous la forme de tumeurs ou de plaques diffuses, offrent tous les carastères des lipomes, aspect lobulé, pseudo-fluctuation, mobilité de la tumeur, glissement de la peau, etc...

Ces tumeurs ont débuté par la région cervicale antérieure, il y a 17 ans. Celles de la nuque se sont montrées peu après, Les autres ont apparu à des intervalles que le malade ne saurait préciser : elles n'ont pas attiré son intention au même degré. D'ailleurs, en dehors de la

gène mécanique qu'elles occasionnent, elles ne provoquent aucun trouble appréciable pour lui. Bien que leur développement ait été très rapide, elles sont demeurées stationnaires depuis longtemps.

Observation XII

Hallopeau et Jeanselme. *Soc. de dermatologie et de syphiligraphie.* 16 février 1893, page 195. *Sur un cas de lipomes multiples simulant des tumeurs de la parotide et du corps thyroïde.*

Il s'agit d'un homme de constitution robuste, âgé de 48 ans, qui exerce la profession de facteur. Il a été atteint, il y a six ans, d'une pneumonie qui dura trois semaines. Vers le milieu du mois de novembre dernier, il perdit l'appétit et eut une jaunisse qui persista une dizaine de jours.

Pendant que le malade était alité, apparut à la base du cou, au-dessus du sternum, une tuméfaction circonscrite. Quelques jours plus tard, le médecin traitant constata deux saillies analogues à la partie inférieure et externe du thorax.

Etat actuel. — Le visage du malade offre un aspect étrange, ce qui tient à ce que les deux régions parotidiennes font en dehors un relief considérable. Il en résulte une largeur exagérée de la face. Ce semble être, d'après le dire du malade, l'exagération de sa conformation naturelle. La palpation faite au niveau des saillies rétro-maxillaires donne la sensation d'un corps mou, non fluctuant, qui semble constitué par la parotide. Sous les angles maxillaires et dans toute la région cervicale, le doigt perçoit de petites masses qu'on prendrait facilement pour des ganglions, mais qui présentent une consistance mollasse et sont probablement formées par des pelotons graisseux. A la base du cou, existe une masse de consistance lipomateuse siégeant dans le tissu cellulaire superficiel, large de 8 centimètres, haute de 3 centimètres, échancrée à sa partie médiane de manière à représenter un croissant à convexité dirigée en bas. Cette disposition fait immédiatement penser à l'existence d'un goître, mais la consistance de la tumeur, sa situation superficielle, son immobilité dans les mouvements de déglutition font rejeter cette hypothèse et admettre l'existence d'une tumeur pré-thyroïdienne. Au-

dessus du rebord costal, de chaque côté de l'appendice xiphoïde, on observe deux saillies disposées symétriquement, offrant la forme, le volume et la consistance de mamelles de volume moyen.

Le malade présente un léger degré de cyanose appréciable surtout au niveau des lèvres. Les veines sous-cutanées du thorax sont dilatées. L'exploration ne révèle aucun trouble cardiaque ; on doit soupçonner l'existence de tumeurs du médiastin dont on ne trouve d'ailleurs aucun signe physique.

Observation XIII

Au moment de clôturer ce travail, notre maître, M. le Dr Lejars nous a fourni un résumé de l'observation d'un malade qu'il avait rencontré chez M. Monod, chirurgien de l'hôpital St-Antoine. Et ce savant maître n'ayant pu nous fournir de plus amples détails, nous nous bornerons, et avec son autorisation, au résumé suivant :

En mars 1889 entre dans le service de M. le Dr Monod un malade atteint de lipomes multiples. C'était un homme d'une quarantaine d'années.

A la nuque : Il était porteur de deux lipomes de la grosseur d'un œuf de dinde ; ils étaient symétriques, indolents, et limitant les mouvements de flexion du cou.

A la paroi : Au niveau et au-dessus du pli inguinal gauche, existait un lipome de forme ovoïde, de la grosseur d'une petite pomme, il était bosselé, jaunâtre par transparence à travers la peau.

A la symphise pubienne : existait une grosse tumeur en fer à cheval, qui circonscrivait la racine de la verge et de consistance lipomateuse.

A la région lombaire : et à gauche, nouvelle tumeur graisseuse.

Au niveau de l'aisselle gauche : et en avant existait une autre tumeur lipomateuse.

Santé générale : Aucun trouble.

Observation XIV (personnelle).

Lipome diffus de la nuque. Hôpital de la Pitié. Service de la clinique chirurgicale. M. le Dr Lejars, chargé du service.

C..... Jean âgé de 45 ans, employé de commerce, entre dans le service pour une tumeur cervicale le 15 septembre 1894 ; il est couché au numéro 30 de la salle Michon.

Le malade ne signale rien comme antécédents héréditaires ; le début de la maladie remonte à 12 ans environ ; il a été insidieux, indolent, et cependant le malade remarquait que son cou prenait un grossissement progressif. Rien de changé dans son état général ; il a bon appétit ; aucun trouble fonctionnel ; sa tumeur seulement en raison de sa localisation lui donne de la raideur du cou.

En 1889, il entre à St-Louis dans le service de M. le Dr Péan qui l'opère alors de 3 lipomes, dont 2 siégeaient au niveau du cou s'étendant depuis le bord postéro-interne de l'apophyse mastoïde, envahissant ainsi le cou et la nuque. Actuellement il existe au même niveau la cicatrice de l'opération. La 3e tumeur occupait la région antérieure et médiane du cou depuis la symphise du menton jusqu'au sternum.

A son entrée, juste au niveau de la ligne cicatricielle, on observe encore une tumeur sur la partie latérale droite du cou, derrière la branche montante du maxillaire inférieur et au niveau de l'oreille, englobant l'apophyse mastoïde. Cette tumeur est triangulaire, présente 5 centimètres de base, recouverte par une peau rouge et facilement irritable surtout vers l'apophyse mastoïde. Au centre existe une véritable dépression. La peau est adhérente et la tumeur elle-même semble être fixée dans la profondeur et au niveau du muscle sterno-mastoïdien ; à la palpation cette tumeur est mollasse. Au niveau des régions avoisinantes, il est facile de voir un amas de tissus graisseux plus ou moins abondants.

Du reste, au niveau des omoplates, au niveau des bras, jusque dans le creux épigastrique existent des lipomes mal limités.

Le malade ne souffre pas du tout de toutes ces tumeurs ; il est robuste, bien constitué ; il est gras et n'entre à l'hôpital qu'en raison de la gênance que détermine la tumeur cervicale.

Opération le 5 octobre. Le malade est endormi au chloroforme, après avoir antiseptisé la région à opérer, on pratique une incision de la peau qui s'étend de l'apophyse mastoïde jusqu'à la clavicule. On met ainsi à nu un lipome qui semble d'abord superficiel ; mais bientôt on s'aperçoit que cette masse s'étend entre les muscles trapèze et sterno-mastoïdien s'étendant même à travers ces muscles. Pendant l'opération la tumeur fournit un peu de sang ; vers la profondeur on voit plonger des traînées graisseuses dont l'extirpation est difficile.

La peau est suturée. Un pansement sec et compressif termine l'opération.

Quant aux autres tumeurs, elles sont restées intactes, ne déterminant chez le malade aucune gênance.

Quatorze jours après cette opération, le malade sort absolument guéri.

La tumeur une fois enlevée a été conservée avec soin et a fait l'objet de l'étude histologique que nous rapportons à l'Anatomie pathologique.

Observations étrangères.

Observations A

Morrant, Backer et Anthony Bouley. *Medico chirurgical transactions.* Résumé de 5 observations, livre LXIX, page 41.

Cas 2. — Homme, 40 ans, bonne santé, fort buveur, sommelier. Pas d'affections organiques. Derrière le cou, au niveau des vertèbres cervicales supérieures, se trouve une large tumeur occupant chaque côté de la région sous-occipitale, s'étendant également au delà des apophyses mastoïdes et venant se réunir sur le milieu de la ligne de la colonne vertébrale en formant à cet endroit un large sillon. La limite supérieure de la tumeur de chaque côté est à peu près au niveau de l'extrémité supérieure de l'oreille.

De plus, la région sous-maxillaire est occupée par une large masse serrée, fluctuante, qui s'étend sur les joues de chaque côté, mais sans présenter de division médiane.

La peau est légèrement rouge.

D'autres tumeurs aux bras, aux aines, aux cuisses.

Il y a 4 ans que le malade s'est aperçu de leur croissance.

Cas 3. — Homme 51 ans, bonne santé, fort buveur. Un peu d'albumine.

Au centre de la nuque, s'étendant à égale distance de la ligne médiane, se trouve une large tumeur. Un peu plus haut, deux autres de même nature, derrière chaque oreille et sous chaque apophyse mastoïde. La peau qui la recouvre est légèrement rouge et sensible, pas trace de suppuration.

A certains moments, il semble au malade que ces tumeurs dégrossissent.

Aucune autre tumeur dans une autre région.

Cas 4. — Homme 38 ans, douleurs de reins. Urines acides albumineuses. Buveur.

Deux tumeurs symétriques de chaque côté de la partie supérieure du cou et sur la portion supérieure de chaque apophyse mastoïde gagnant sur la ligne médiane où un large sillon la sépare.

Autre tumeur diffuse, molle, ne s'étendant pas sur les joues, sous la peau de la région sous-maxillaire.

En face de l'oreille de chaque côté, petite tumeur de la grosseur d'une noix sur chaque apophyse zygomatique.

Autres tumeurs dans différentes parties du corps.

Cas 5. — 48 ans, bonne santé, buveur.

Sur la nuque, deux tumeurs symétriques, formant sillon en se réunissant sur la ligne médiane. 2 autres petites tumeurs au niveau des arcades zygomatiques.

Cas 6. — Tueur de cochon, phtisique : sommet droit.

Deux grosses tumeurs symétriques à la partie supérieure de la nuque, limitées en dessous par une ligne de prolongement en arrière de l'apophyse zigomatique, chacune d'elles partiellement divisée en 2 égales parties par un sillon transverse, plus marqué sur le côté droit.

La partie située au-dessus du sillon est plus ferme que celle située au-dessous ; celle-ci est mollasse.

Longue tumeur dans la région sous-maxillaire gauche.

Côté droit peu affecté.

Observation B

Holgmann « *the Lancet* », 31 mai 1873.

Jeune fille de 12 ans. — Depuis un an son cou a grossi ; la respiration étant de plus considérablement gênée par la tuméfaction croissante.

Gonflement plus considérable à droite qu'à gauche. Gêne de la déglutition. — La tumeur mesure 13 cent. 1/2 à la base, puis en quelques mois augmente encore.

On ordonne des frictions matin et soir avec l'iodure de mercure et à l'intérieur iodure de potassium.

Amélioration, ou plutôt arrêt de développement constaté au bout de 6 semaines.

Solution de potasse, 3 fois par jour ; deux mois après.

Notable diminution au bout de quelques jours.

La tumeur était à peine appréciable 2 mois après, on suspend le traitement, mais la tumeur diminue toujours.

Observations C

Madelung. *Arch. f. klin. Chir.*, XXXVII-I, page 106, 1888, *Journ. de Hayem. Lipomes diffus du cou.* Résumé de 30 observations.

Maladie bien rare, des adultes. Sans antécédents.

Pas de troubles anatomiques ou fonctionnels du cœur ou des gros vaisseaux du cou.

Sur les sujets observés, pas d'obèse, mais, chez beaucoup, amas nombreux parfois très volumineux de tissu adipeux sous-cutané, diffus.

Les cous gros présentent sous le même aspect extérieur, la tumeur graisseuse pouvant occuper la nuque ou la partie antérieure du cou ou celui-ci tout entier.

Consistance lipomateuse, fluctuante parfois.

Début habituel derrière les oreilles, à la partie supérieure de l'apophyse mastoïde.

En aucun cas il n'y a eu guérison complète, spontanée des lipomes.

La maladie n'est justiciable d'aucune opération ; dans les cas où elle a été pratiquée, il n'y a pas eu de récidive.

Causes de la maladie inconnues.

Observation D.

G. Bryck. *Archiv. für klinische Chirurgie*, 1874, t. XVII, p. 568. *Lipome diffus, annulaire du cou : lipomes multiples en différents points du corps ; accès de suffocation : extirpation de moitié droite du lipome cervical ; guérison.*

M. G. aubergiste, 43 ans. Bonne santé, sauf jaunisse il y a 6 ans.

Depuis quatre ans, apparition tumeurs molles indolentes, et enfin une autre de même nature sur le côté gauche de la nuque, suivie de près de l'apparition d'une deuxième du côté opposé. Le tout ne forma plus bientôt qu'une tumeur unique, entourant complètement le cou comme un double menton. Des deux côtés, la tumeur se prolongeait passant sous les oreilles et occupant la moitié supérieure de la région antéro-latérale du cou. En arrière, large tumeur à contours arrondis occupant toute la région de la nuque, de forme cubique, et allant de la protubérance occipitale externe à l'apophyse épineuse de la Ve vertèbre cervicale. A ce point, un sillon la séparait d'une deuxième tumeur.

En avant, elle était divisée par un sillon peu profond étendu du menton à la fossette sus-sternale, chaque partie paraissant divisée en 3 lobes.

Peau peu mobile, adhérente par places, surtout à la nuque, à la tumeur sous-jacente. La consistance du lipome était molle et élastique. La production ne pouvait être rattachée à aucune cause mécanique, ou morbide ou héréditaire.

Douze autres tumeurs étaient disséminées sur le tronc et les membres.

La tumeur du cou causant au malade de la dysphagie et de la dyspnée, accompagnée même d'accès de suffocation nocturne, on pratiqua l'extirpation. Hémorrhagie assez abondante. C'était bien un lipome mou, sans capsule conjonctive, multilobulé, à nombreux prolongements, et dont les différents noyaux étaient unis par du tissu conjonctif d'aspect tendineux.

Disparition ultérieure de la dyspnée, les mouvements de la tête ne furent gênés en aucune façon par l'adhérence intime de la cicatrice avec les parties profondes.

Observation E.

Kuster. *Cinquante-neuvième congrès. Chirurgiens allemands.*

Küster a observé un cas de lipomes diffus à la nuque et aux épaules pendant 8 ans. Extirpations successives sans récidive dans la cicatrice. Plus tard, à la suite d'un catarrhe des voies digestives (dû à l'alcoolisme) amaigrissement et arrêt dans l'évolution des lipomes.

La symétrie, dans plusieurs cas observés, lui donna la conviction qu'ils étaient d'origine nerveuse.

Observations F.

Lipome multiple symétrique. Dr Fritz Langer (de Vienne). Communication de la clinique de Billroth. *Archives de Langenbeck. Décembre* 1893.

Ces sortes de lipomes signalés par Billroth à la Société clinique de Vienne.

J. Grosch, 1887 (*Journal de chirurgie*), observe 700 lipomes et réfute la théorie de Virchow de prédisposition héréditaire ou acquise du tissu graisseux.

Jusqu'à cet article, on a signalé 32 cas de lipome symétrique-multiple : 30 par Ehrmann (Tubingen, 1889) 2 par Stoll (Tubingen, 1892).

Langer en décrit 6 cas.

1er Jean Dostal, maçon, 36 ans, n'a remarqué dans sa jeunesse aucune prédisposition graisseuse ; pas de lipome dans sa famille.

Il y a trois ans, tumeur naissante derrière les oreilles, puis sous le menton.

Il y a un an, grosseur au-dessus du pubis qui recouvre l'appareil génital.

Etat actuel : homme bien nourri, gras ; à la nuque : tumeur de la grosseur d'une pomme ; sur le sternum : autre tumeur grosse comme le poing ; au cou : tumeur circulaire plus épaisse en avant, retombant sur la poitrine.

On enlève la tumeur derrière l'oreille, puis celle siégant à la région du pubis.

2e Femme de 55 ans. Aucun antécédent ni héréditaire, ni personnel.

Au dos : l'épaule, la région sus-claviculaire sont occupées par un énorme lipome diffus s'étendant sur les bras presque jusqu'au coude ; à la nuque : tumeur médiane ; sur les dernières côtes : lipomes symétriques séparés par un sillon le long des vertèbres ; à l'abdomen : deux

énormes lipomes séparés par un sillon, s'étendant sur le haut des cuisses.

Pas d'intervention.

La malade fut présentée par Billroth en novembre 1888 à la Société clinique des médecins.

3e Homme de 45 ans, marchand à Odessa ; antécédent héréditaire, rien. Début il y a quatre ans.

A la région antérieure du cou existe une tumeur grosse comme la tête d'un enfant. Dans la profondeur, on sent un noyau dur. Cette tumeur n'est pas franchement limitée : sur les côtés, elle se prolonge vers la région parotidienne et, des deux côtés, prend l'aspect d'une tumeur allongée grosse comme le poing et demi-circulaire.

Extirpation.

C'était un lipome arborescent.

4e Homme de 46 ans. Début de la tumeur il y a trois ans. A la nuque : lipome à 4 lobes disposés en croix symétriques. A la face interne du bras : deux tumeurs grosses comme une noisette.

5e Homme de 34 ans. Cou et nuque très développés. De chaque côté, aux oreilles et aux apophyses zygomatiques : tumeur grosse comme une pomme, mal limitée, présentant un noyau bien distinct. Derrière l'oreille, autre lipome de la grosseur d'une petite pomme au niveau de l'apophyse mastoïde. A l'abdomen, entre les dernières côtes et au nombril : lipome à deux lobes symétriques, le gauche plus aplati, beaucoup plus petit, gros comme une prune ; le droit, comme un poing d'enfant.

6e Homme de 49 ans, peintre ; cas presqu'identique au 2e.

Tumeur circonscrivant tout le maxillaire inférieur jusqu'à l'articulation temporo-maxillaire, descendant sur la poitrine, occupant en arrière toute la région du cou derrière l'oreille.

Les épaules sont entourées circulairement de tumeurs graisseuses. Les pectoraux sont également recouverts de tumeurs graisseuses semblables à des mamelles de femme. Les tumeurs sont encore répandues sur le ventre et sur le dos ; toutes sont des lipomes infiltrés.

L'auteur se range à l'opinion de Grosch sur le rapport de la fonction de la peau et des vaisseaux avec le développement des tumeurs.

Observations G.

Transactions of the pathological society of London, 1890, p. 289.
Lipomes diffus : obs. de W. Roger Williams.

1er Cas. — Le malade était un homme court, bien nourri, et assez bien, âgé de 40 ans, jouissant d'une bonne santé, ayant tout à fait un physique réellement grotesque et qui était dû à une énorme tumeur graisseuse presque flottante, lui entourant complètement le cou, présentant en avant et en arrière une énorme masse pendante. En avant du cou cette masse volumineuse forme un double menton retombant presque jusqu'à la moitié du sternum. Un large sillon comme celui que présente le cou à l'état normal entoure de chaque côté la tumeur, et les joues semblent se continuer avec elle sans ligne de démarcation. En arrière deux énormes masses appendues séparées l'une de l'autre par la ligne médiane, s'étendant dans les régions occipitale et cervicale retombant même jusqu'à l'épine de l'omoplate.

Ces tumeurs sont fermes, lobulées, causent une légère difficulté pour respirer pendant la nuit et gênent les mouvements ; sous chaque tumeur la peau est rouge, irritable.

En dehors de cette région existent des lipomes diffus au tronc, de grosseur variable, aux membres supérieurs, existent de larges tumeurs à la partie postérieure de chaque bras et des deux coudes.

Sur l'abdomen, tumeurs de même nature.

Membres inférieurs, rien.

D'après le malade, le début remonterait à 12 ans. La cause en est inconnue, conducteur de voitures approvisionnant les cafés d'eaux minérales ; de là occasions multiples de boire de l'alcool.

Fut obligé de quitter son service pour cause de difformité due à ces tumeurs, sa nourriture consiste en légumes ; il porte au cou des traces d'adénite suppurée. Malgré cela sa santé est bonne en général. Aucune tumeur dans sa famille. Père de 2 enfants bien portants.

Comme traitement : suppression de tout alcool, de toute graisse, de

tout sucre. On lui donne des liquides en petite quantité. Mis au régime de la liqueur de Fowler. On lui conseille de grandes promenades. Au bout de 6 mois, diminution légère de ces tumeurs.

2e Cas. — Ce second malade était un domestique d'auberge âgé de 23 ans.

Entré à l'hôpital Middlesex en 1888.

Homme pâle, obèse, très noir, avec un gonflement adipeux diffus qui lui entourait complètement le cou : cette masse était pendante en avant, en arrière présentait une forme quadrilobée. Sur l'épaule droite, existait une tumeur diffuse.

Début : 18 mois en avant par le menton sans cause connue.

Pas de syphilis.

Célibataire né à Dublin de parents irlandais.

Grand buveur de bière et de spiritueux, grand mangeur de viande. Depuis deux ans, souffrait d'une bronchite.

Deux frères et trois sœurs bien portants. Pas de cancer, pas de tumeur, pas de phtisie, pas de folie dans sa famille.

La difformité produite par sa tumeur l'avait fait rayer de son emploi : aussi était-il très désireux de se faire opérer.

M. Morris, dans le service duquel il se trouvait, opéra la masse graisseuse au devant du menton. Elle était sans capsule ne présentait que de la graisse, mais toute la région paraissait infiltrée. Dans cette masse graisseuse une fois enlevée on trouva les muscles correspondants hypertrophiés.

Au microscope, on trouva du tissu graisseux à gros grains correspondant tout à fait à ceux du tissu normal.

Trois semaines après, le malade quittait l'hôpital amélioré en apparence.

3e Cas. — Un tailleur, âgé de 26 ans, célibataire, admis à l'hôpital Middlesex en 1888 sous la garde de M. Clark.

Ce malade portait à la partie postérieure du cou une tumeur molle, diffuse, peu développée.

Début : 1 an avant. Le malade était très brun, bien nourri et en bonne santé.

Refusant toute intervention, il sort de l'hôpital, *in statu quo*, 7 jours après son entrée.

4e Cas. — Raffineur, âgé de 45 ans, entré sous la garde de M. William, comme il avait le service des malades externes à l'hôpital Middlesex, l'été dernier.

Tumeurs multiples, larges, diffuses, sur l'abdomen, au-dessous du nombril et symétriques. Mêmes tumeurs aux régions inguinales et crurales.

Début : il y avait 5 ans.

Et M. William ajoute, qu'en tout, il a pu recueillir des comptes-rendus de 32 cas, y compris le cas précédent.

De ces cas, il nous fournit le résumé analytique suivant :

Fréquence relative. — De 76 lipomes traités consécutivement à Middlesex hospital durant 8 années (1882-1889) 3 furent diffus, 6 congénitaux. De ceci il conclut que la maladie, quoique rare, n'est pas aussi extraordinaire qu'on l'a cru jusqu'ici.

Sexes. — Tous les malades, sauf une, étaient des hommes.

État civil. — Dans 6 cas, il y avait 3 célibataires, 3 mariés (2 qui étaient pères de chacun 2 enfants).

Temps écoulé entre le début de la maladie et l'admission. — La plus longue durée dans 29 cas est de 38 années 1/2.

La plus courte, un jour ;

La moyenne, 6 à 8 années.

Le tableau ci-après éclaire d'ailleurs ce sujet :

Moins d'un an	3 cas
De 1 à 5 ans.	17 —
De 5 à 10 ans	4 —
De 10 à 15 ans.	1 —
De 15 à 20 ans	2 —
De 30 à 40 ans.	2 —
Total	29 —

Dans 8 cas, les lésions se sont développées successivement et ont varié de grosseur de temps à autre.

Age. — Chez 27 malades hommes, au moment des premiers symp-

tômes de la maladie, le plus jeune avait 21 ans 1/2, le plus vieux 57 ans et la moyenne était de 34 1/2.

La distribution des âges était la suivante :

De 21 à 25 ans	5 cas
De 25 à 30 ans	7 —
De 30 à 35 ans	4 —
De 35 à 40 ans	4 —
De 40 à 45 ans	4 —
De 45 à 50 ans	1 —
De 55 à 60 ans	2 —
Total	27 —

Profession. — Dans 21 cas : 2 garçons marchands de vins, 2 grooms, 2 charretiers, et 1 de chaque profession suivante ; tailleur, raffineur, marchand ambulant, steward, échanson, garçon de café, garçon d'écurie, homme de peine de marchand de vins et spiritueux, charcutier, coiffeur, dragon, gentilhomme, terrassier, cocher, laitier.

Etiologie. — Pour 14 cas, on fit des recherches au point de vue des abus alcooliques : 13 buvaient de grandes quantités de liqueurs de malt et beaucoup de spiritueux (9 buvaient surtout de la bière, du genièvre principalement, et 4 ne buvaient que des alcools) ; 1 seul était sobre. Dans 1 cas, la maladie était attribuée à une forte contusion à la suite d'une chute dans la cale d'un navire.

Dans 4 cas, on cherche la syphilis, et dans 2 elle existait incontestablement.

Un malade avouait manger énormément de viande. Un autre n'en mangeait presque pas.

Etat de santé antérieur. — Dans 6 cas, santé bonne ; passable dans 4.

Maladies précédant le lipome : 2 cas, phtisie (fistule ano-rectale en plus dans 1 cas). Bronchite dans 2 cas et maladies suivantes, 1 seul cas : rhumatisme, adénite suppurée du cou.

Antécédents héréditaires. — Dans 5 cas : aucune tumeur, aucun cancer, pas de phtisie. Dans un cas : père goutteux.

Etat à l'entrée. — Gras et bien nourris, 2 ; obèse 1 ; maigres 3, dont 2 à faciès anémique. Avec teint foncé 3 ; teint clair 2.

De ces 31 malades, 18 souffraient d'autres affections : dyspepsie, 6 ; phtisie, 5 (1 avec fistule anale) ; albuminurie, 2 ; épithélioma de la langue et de la bouche, 1 ; bronchite, 1 ; congestion et fluxion de la face, 1 ; emphysème, 1 ; rhumatisme du genou, 1.

Siège du début de la lésion avec maximum de la tumeur. — Dans 32 cas :

Cou : Dans 26 cas (dans 12 cas entièrement envahi, postérieurement, 8 ; en avant, 2 ; postérieurement et antérieurement, 2).

Région abdominale : envahie dans 2 cas.

Seins : 2 cas 1 homme et une femme.

Région scapulaire : 1 cas.

Région fessière : 1 cas.

Dans 5 seulement de ces 32 cas, la tumeur avait une seule localisation, à savoir : derrière le cou, 3 ; seins 1 ; région scapulaire 1.

Localisation : Des 32 cas :

Cou : Dans 28 cas (entièrement, 14 ; derrière, 9 ; en avant, 1 ; postérieurement et antérieurement, 4).

Abdomen : 9. *Région lombaire et dorsale* : 6. *Tronc* : 5. *Seins* : 3. *Pubis* : 3. *Scrotum* : 3. *Périné* : 1. *Bras* : 9. *Epaule* : 4. *Au devant du coude* : 4. *Avant-bras* : 3. *Région de la clavicule* : 1. *Main* : 1. *Région inguinale* : 8. *Cuisses* : 4.

Sacrum : 2. *Jambes* : 1.

Tête : 9 (parotides : 8 et orbite : 1).

Dans deux cas, les tumeurs étaient tellement volumineuses qu'il se fit une nécrose de leur enveloppe avec abcès.

Traitements et résultats. — Dans trois cas, ablation complète des tumeurs ; guérison.

L'opération la plus importante est celle du Dr Huckins : il enleva une large excroissance d'une tumeur entourant le cou, mais après trois opérations séparées par quelques mois d'intervalle. Des trainées graisseuses existaient aussi bien à la périphérie qu'à la profondeur ; le sterno-mastoïdien gauche dût être coupé et la veine jugulaire interne fut ouverte et une ligature fut nécessaire. Suites bonnes de l'opération, Pas de rechute 5 ans après la dernière opération.

Dans 3 cas, la tumeur fut enlevée partiellement, n'ayant pour but

que d'améliorer le malade. Résultats satisfaisants. Dans 2 de ces cas, au moment de l'opération, on s'aperçut que les trainées graisseuses étaient aussi superficielles que profondes.

Dans 4 cas, on fit absorber à hautes doses des solutions d'iodure de potassium et dont deux furent améliorés. Dans le cas de Brodie, le malade fut si amélioré qu'il put obtenir une place de groom sans que pour cela toute tumeur soit disparue. Dans les 2 autres cas, pas d'amélioration.

Dans 3 cas, on administre des solutions arsenicales et deux furent améliorés.

Dans 2 cas, la diète fut prescrite et fournit des avantages réels.

CONCLUSIONS

I. — Le lipome diffus du cou et de la nuque est une affection aujourd'hui bien déterminée.

II. — Le lipome diffus peut être consécutif à un traumatisme.

III. — La théorie nerveuse nous paraît la plus favorable pour en expliquer la pathogénie.

IV. — Les lipomes diffus sont souvent récidivants.

Vu :
Le Doyen,
BROUARDEL.

Vu :
Le Président de la thèse,
TILLAUX.

Vu et permis d'imprimer :
Le Vice-Recteur de l'Académie de Paris,
GRÉARD.

MARÇAIS

INDEX

Antony (du Val de Grâce). — *Soc. méd. des hôp.*, 18 mars 1892.
Bellamy. — *Brit. med. Journ.*, 1878, t. II, p. 723.
Billroth. — *Path. chir.*, p. 581.
Boucher (de Rouen). — *France méd.*, 13 juin 1889, n° 67, p. 769.
Bouju. — *Lipomes multiples symétriques d'origine nerveuse*. Th. de Paris, juillet 1892.
A. Broca. — *Soc. anatom.*, séance du 9 novembre 1888.
P. Broca. — *Tr. des tumeurs*, t. II, p. 376.
— *Bull. soc. anat.*, 1865, t. X, 2° série, p. 273.
Bryck. — *Archiv. für klinische Chirur.*, an. 1874, t. XVII, p. 568.
Bucquoy. — *Soc. méd. des hôp. de Paris*, 17 juin 1891.
Cargowla. — *Ann. médico-psychol.*, mars-avril 1891.
Chopart. — *Prix de l'Académie de chirurgie*. Edition 1878, t. X, p. 154.
Chuffart. — Th. d'agrégation. Paris, 1886.
Compendium de chir. prat., t. I, p. 604.
Cornil et Ranvier. — *Manuel d'histologie path.*
Courtade. — *Union méd.*, 1883, IIIe série, t. XXXV, p. 235.
Cruveilhier. — *Anatomie pathol.*, t, III.
Darbez. — Th. de Paris, 1868.
Dict. en 60 vol., t. XXIX, p. 94 (Montfalcon).
Dieu. — Th. de Paris, décembre 1885.
Follin. — *Tr. de path. ext.*, t. I, p. 200.
Foucher. — *Gaz. des hôp.*, 1869, p. 485.
S. Gangee. — *The Lancet*, 1880, vol. I, p. 227.
Hallopeau et Jeanselme. — *Soc. de dermat. et de syphil.*, 16 février 1893, p. 195.
Holgmann. — *The Lancet*, 31 mai 1873.
Huguier. — *Soc. de chir.*, 7 mars 1855.
Ingrassias. — *De tumoribus præter naturam*, t. I. Neapoli, 1553.
Langenbeck's Arch. für klin. Chir., 1892 et 1893.
Lannelongue. — Th. de Sénac. Paris, 1884-85.
Lardier (de Rambervilliers). — *Revue de médecine de l'Est*, an. 1884, p. 273.

Le Clerc. — Th. de Paris, juillet 1883.
Legrand. — *Revue de thérapeut., méd. et chirurg. et Gaz. des hôp.*, 1859.
Lisfranc. — *Gaz. des hôp.*, 14 septembre 1844.
Littre, membre de l'Académie royale des Sciences. — *Sur 3 espèces de loupes (mélicéris, athérome, stéatome) et sur une 4e établie.* Paris, 1709.
Madelung. — *Archiv. für klin. Chir.*, 1888, t. I, p. 106.
Marfan. — *Gaz. méd. de Paris*, 2 septembre 1882, p. 433.
Marjolin. — *Dict. en 30 vol.*, t. XVIII, p. 200.
A. Mathieu. — *Gaz. des hôp.*, 8 juillet 1890.
— *Médic. Chir. Trans.*, livre LXIX, p. 41.
Morgagny. — *Epistol.*, 50, 22.
Nélaton. — *Elém. de path. chirurg.*, t. I, p. 400.
Ozenne. — *Jour. de méd. de Paris*, 1889, p. 341.
Paget. — *Tumors of system of Surgery Holmes*, vol. I, p. 250.
Perrotte. — Th. de Paris, 1857.
M. L. H. Petit. — *Gaz. hebdom.*, 1883, p. 4, 57, 836-1884, p. 55.
Potain. — *Bull. de l'Acad. de méd.* Séance du 17 octobre 1882.
— *Gaz. hebdom.*, 1882, p. 681 et 687.
Poulet. — *Rev. de chir.*, 1886, p. 109.
Quénu. — *Traité de chir.*, t. I, p. 337.
— — — , p. 435.
Rendu. — *Soc. méd. des hôp.*, 18 mars 1892.
Ribet. — Th. de Paris, 1886.
Ch. Robin. — *Dict. encyclopéd.*, art : Adipeux.
Sénac. — *Lipome congénital.* Th. de Paris, 1884-85.
Siredey. — *Soc. méd. des hôp.*, 1892.
Tillaux. — *Tr. de chir. clin.*, t. I, p. 179.
Verneuil. — *Soc. de biol.*, 1854.
— *Gaz. hebdom.*, 21 novembre 1879, p. 745 et 1882, p. 762 et 782.
Virchow. — *Pathol. des tumeurs*, t. I.
Vogel. — *Anat. path.*, 1847, p. 192.
Williams. — *Transac. of the path. soc. of London*, an 1890, p. 289.

TABLE DES MATIÈRES

Pages

Avant-propos 5

Introduction 9

CHAPITRE Ier. — **Historique** 11

CHAPITRE II. — **Etiologie. Pathogénie** 15

CHAPITRE III. — **Anatomie pathologique** 26

CHAPITRE IV. — **Symptomatologie** 35

CHAPITRE V. — **Marche. Complications. Pronostics** 48

CHAPITRE. VI. — **Diagnostic** 52

CHAPITRE VII. — **Traitement** 64

Observations françaises 71

— étrangères 92

Conclusions 105

Index bibliographique 107

Imp. G. Saint-Aubin et Thevenot, Saint-Dizier, 15-17, passage Verdeau, Paris.

Imp. G. Saint-Aubin et Thevenot, Saint-Dizier, (Haute-Marne), 15-17, Passage Verdeau, Paris